

Livedo Vasculitis

Alejandro Kanacri C., Carola Martínez P., Daniel Pacheco R., Francisco Ballesteros J., Carlos Fuentealba P., María Angélica Marinovich M., Gloria Vizcarra R., María Eugenia Alvarez C., Liana Schlessinger F.
Unidad de Reumatología e Inmunología
Depto. y Servicio de Medicina Campus Centro
Hospital Clínico San Borja-Arriarán

Summary

We study a 64-year-old patient, undergoing hemodialysis for 2 years, with one-year multiple purplish erythema lesions on both legs. Initial biopsy concluded stasis dermatitis. Following a general affection and growth in size of lesions, the patient is hospitalized in the San Borja-Arriaran Clinical Hospital for studies and treatment. Etiology could not be defined after general and immunological exams. A second biopsy diagnosed a livedo vasculitis and the patient was treated with aspirins and nifedipine, responding well and stopping the progress of the lesions.

Livedo vasculitis is a disease that manifests itself as a thrombotic occlusive hyalinization of small vessels, with lesions affecting the distal sector of the inferior extremities. The precise cause of fibrinous material deposits is unknown in the pathology, but secondary ischemic changes on the skin suggest an occlusive thrombotic process. Livedo vasculitis may appear in cases of antiphospholipid syndrome, connective tissue disease, arteriosclerosis, and others, yet in occasions it is not associated to any known pathology. It is characterized by confluent purplish maculopapular lesions that evolve into extremely painful ulcers. Hemorrhaging bullae accompany this transition. Finally, the area is hyperpigmented, and cicatrisation is atrophic, smooth, and surrounded by telangiectasia. Diagnosis is determined by clinical, histological and immunofluorescence study, and treatment has included the use of numerous drugs such as low doses of heparin, danazol, nifedipine, aspirin, dipiridamol and pentoxifiline. None proving truly effective

CASO CLINICO

Paciente de sexo masculino, de 64 años, con antecedentes de hipertensión arterial desde hace 10 años, en tratamiento con nifedipino, y tabaquismo. En abril de 2002 presenta insuficiencia renal rápidamente progresiva con elevación de creatinina hasta 16,7 mg/dl en dos meses asociado a sedimento de orina con proteinuria +++, glóbulos rojos 100 por campo y cilindros granulares gruesos. Ecografía renal normal. No se realizó biopsia renal y se inició hemodiálisis. En abril de 2003 presentó lesiones eritemato-violáceas múltiples de 1-2 cm de diámetro en región anterior de ambas piernas, sin otros síntomas. Acudió a Dermatología, donde se plantearon los siguientes diagnósticos diferenciales: papulosis liquenoide, dermatitis purpúrica pigmentada, liquen plano, sarcoma de Kaposi clásico. Se realizó biopsia de lesión en mayo de 2003, que concluye dermatitis por estasis. Se decidió observar la evolución de lesiones, sin tratamiento. Sin embargo, las lesiones aumentaron en número, tamaño y se tornaron muy sensibles. Se agregó compromiso del estado general (CEG), por lo que ingresó para estudio al Hospital Clínico San Borja-Arriarán en marzo de 2004.

En revisión por sistemas no había sintomatología acompañante.

En el momento del ingreso se encontraba hemodinámicamente estable, con temperatura axilar de 37,8° C. En examen físico de ingreso sólo destacaron lesiones múltiples ulceradas de ambas extremidades inferiores, sensibles, sin compromiso de muslos ni pies. No había signos de insuficiencia venosa ni arterial (Figura 1).

De los exámenes de laboratorio destacan:

Leucocitos 15400 (1% baciliformes), Hematocrito 22%, Plaquetas 263000, VHS mayor a 150 mm/hr, alcalosis metabólica, creatinina 3,7 mg/dl, nitrógeno ureico 17 mg/dl.

VIH (-) Hepatitis B y C (-) VDRL (-)

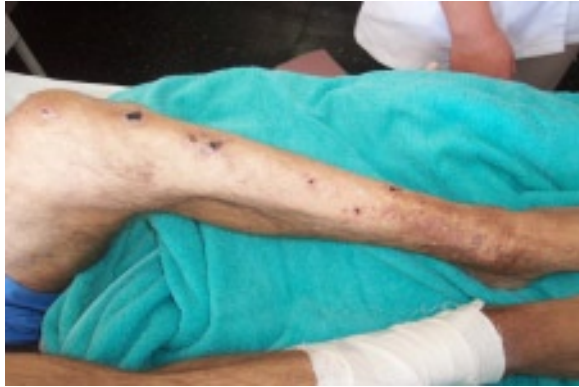

Figura 1. Lesiones eritemato-violáceas múltiples y costras de 1-2 cm de diámetro en región anterior de ambas piernas.

Estudio imagenológico: Radiografía de tórax: Leves irregularidades de hemidiafragma derecho con imágenes reticulonodulares a nivel de base de pulmón derecho.

Ecografía renal: Riñón izquierdo 6,4 cm y derecho 6,9 cm. Grosor parenquimatoso muy disminuido, con diferenciación corticomedular conservada.

Eco Doppler extremidades: leve insuficiencia venosa.

Estudio inmunológico: FR(-), crioglobulinemia (-), ANCA (-). ANA+ 1:80,

Anticuerpos: anti DNA (-), anticardiolipina (-), anti-coagulante lúpico (-), antimembrana basal (-), complemento C3 18,1 ng/ml, C4 10 ng/ml.

El paciente evolucionó con compromiso del estado general, (CEG), fiebre 39° C, y rápida extensión de las lesiones necróticas de extremidades inferiores, comprometiendo gran parte de ambas piernas y muslo izquierdo (Figura 2).

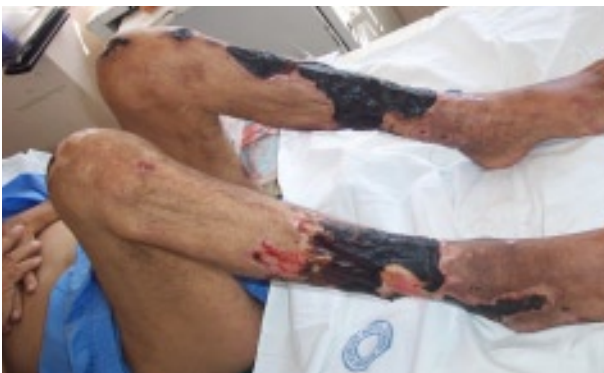

Figura 2. Lesiones necróticas de extremidades inferiores que comprometen gran parte de ambas piernas y muslo izquierdo.

Cultivo de tejido de lesiones demostró *Staphylococcus aureus* metilino-sensible y *Proteus mirabilis*, por lo que recibió 14 días de tratamiento con clindamicina y ciprofloxacino endovenoso. En el contexto de un paciente con CEG, rápida progresión de lesiones necróticas de extremidades inferiores asociada a aumento de VHS y PCR se decidió manejar empíricamente como vasculitis sistémica, por lo que se inició tratamiento, antes de obtener el resultado de la biopsia de piel, con metilprednisolona 1g e.v/día por 3 días, luego prednisona 60 mg/día por 5 días, que fue disminuyendo en forma paulatina (Figura 3).

Biopsia de piel

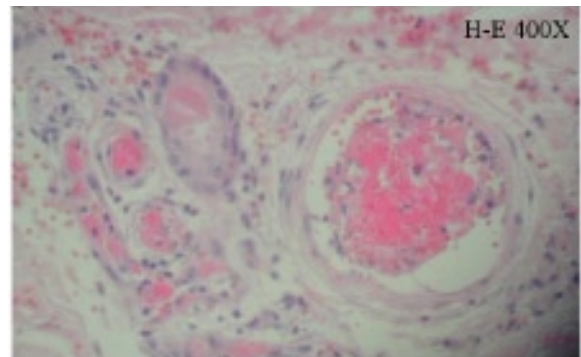


Figura 3. Piel sin alteraciones histológicas en epidermis. En dermis, extravasación eritrocitaria acentuada y fibrosis con presencia de PAS+ en lumen de vasos superficiales y profundos, algunos de ellos en recanalización o con hiperplasia endovascular. También hay focos de infiltrado inflamatorio mononuclear perivascular.

Piel sin alteraciones histológicas en epidermis. En dermis, extravasación eritrocitaria acentuada y fibrosis con presencia de PAS+ en lumen de vasos superficiales y profundos, algunos de ellos en recanalización o con hiperplasia endovascular. También hay focos de infiltrado inflamatorio mononuclear perivascular. Hallazgos compatibles con livedo vasculitis y perivasculitis. Se decidió agregar aspirina a terapia y suspender progresivamente la prednisona. El paciente evolucionó favorablemente, con regresión de cuadro séptico y detención de progresión de lesiones ulceradas.

Posteriormente presentó mioclonías facio-braquio-cruales derechas de inicio repentino (sin alteraciones metabólicas). Evaluado por Neurología, se realizó tratamiento con midazolam y posteriormente ácido valproico, con lo que cedieron las mioclonías. Se decide realizar RNM de encéfalo para descartar vasculitis SNC. Elementos involutivos difusos por sobre lo esperable para la edad del paciente. Pequeños elementos hiperintensos en la sustan-

cia blanca bihemisférica de aspecto inespecífico que probablemente correspondan a focos glióticos isquémicos, sin signos sugerentes de vasculitis SNC.

Diagnósticos de presentación

Hipertensión arterial crónica
Insuficiencia renal crónica de etiología no precisada
Livedo vasculitis

Comentario

Las vasculitis son afecciones heterogéneas que afectan la pared de los vasos pequeños (arteriolas, capilares, vénulas), medianos o grandes. Pueden presentarse aisladamente en la piel u otro órgano o ser sistémicas.

La livedo vasculitis, pese a su nombre, no corresponde a una verdadera vasculitis, sino a un disturbio primario de la fibrinolisis que produce una vasculopatía oclusiva.

También se ha denominado vasculitis livedoide, vasculopatía livedoide, vasculopatía hialinizante segmentaria, atrofia blanca, livedo reticular con úlceras de verano.

Gastón Milian (1871-1945) la definió como una enfermedad por hialinización oclusiva trombótica de vasos pequeños, con lesiones que afectan la parte más baja de las extremidades inferiores.

Es una enfermedad crónica que se presenta principalmente en mujeres de mediana edad (edad adulta), siendo muy poco frecuente en el sexo masculino. Tiene recurrencias estacionales y puede resolverse en algunos años o perpetuarse para toda la vida con remisiones y agravaciones (1).

Fisiopatología

Se desconoce la causa precisa del depósito de material fibrinoso en esta patología, pero los cambios isquémicos secundarios sobre la piel sugieren un proceso trombótico oclusivo. Para explicar los factores que inician los depósitos de fibrina se ha propuesto:

- Defectos en la síntesis del activador del plasminógeno tisular y las prostaciclina en las células endoteliales.
- Disfunción de plaquetas o eritrocitos
- Disregulación de la coagulación o fibrinolisis
- Vasoespasmo
- Cambios en la presión hidrostática.

Se han encontrado niveles altos de fibrinopéptido A, sugerente de un estado trombótico (con niveles normales de complemento y ausencia de inmunocomplejos circu-

lantes detectables por técnicas habituales). El disturbio primario sería alteración en la fibrinolisis en el endotelio de vasos afectados, que determina un estado de hipercoagulabilidad (2).

Clasificación de livedo vasculitis (3)

- I. Idiopática
- II. Secundaria:
 - Arterioesclerosis
 - Enfermedad del tejido conectivo
 - Artritis reumatoídea
 - Lupus eritematoso
 - Diabetes
 - Disproteinemia
 - Crioglobulinas
 - Macroglobulinas
 - Hipertensión
 - Dermatitis por estasis
 - Síndrome antifosfolípido (SAF)

Clínica

Se caracteriza por lesiones máculo-pápulo-purpúricas confluyentes, que evolucionan a úlceras extremadamente dolorosas; bulas hemorrágicas acompañan esta transición. Puede existir historia de livedo reticularis en extremidades inferiores y de úlceras recurrentes, con patrón estacional. Estas lesiones están localizadas en extremidades inferiores, son recurrentes, en ocasiones pruriginosas y generalmente precedidas por edema. Pueden presentarse también como bulas hemorrágicas o nódulos, que son generalmente poco palpables, profundos, lineales, grandes o pequeños. Posteriormente evolucionan y dejan hiperpigmentación, cicatrización atrófica, lisa, circundada por telangiectasias. Estas placas cicatriciales estrelladas atróficas son de color blanco marfil (4).

Estudio

Laboratorio: Descartar enfermedades del tejido conectivo y SAF

Imágenes: Descartar enfermedad venosa o arterial oclusiva

Procedimientos: Biopsia de piel.

Diagnóstico

1. **Lesiones primarias:** máculas, pápulas recurrentes dolorosas y purpúricas que sufren necrosis superficial y ulceración.

2. **Cambios secundarios:** cicatrices atróficas blancas, telangiectásicas e hiperpigmentación periférica.
3. **Histología** (biopsia no es patognomónica):
 - Lesión primaria que presenta depósitos fibrinoides en vasos sanguíneos pequeños superficiales de la dermis sin infiltración de células inflamatorias o fragmentación celular.
 - Formación de microtrombos y depósitos de fibrina en los vasos de la dermis, con isquemia secundaria de la epidermis.
 - Hialinización de la pared del vaso, proliferación endotelial.

La histología de las lesiones muestra depósitos de fibrina tanto en la pared como en la luz de los vasos afectados, tratándose así de un proceso oclusivo trombótico.

4. **Estudios de inmunofluorescencia:** se observan inmunoglobulinas y componentes del complemento en la pared del vaso enfermo (5).

Tratamiento

Se han utilizado numerosas terapias, sin existir alguna efectiva: Colchicina, ácido nicotínico, activador tisular del plasminógeno, radiación ultravioleta, bajas dosis de heparina, danazol, nifedipino, aspirina, dipiridamol y pentoxifilina (6). También se han usado inmunoglobulinas, con resultado incierto (7).

REFERENCIAS BIBLIOGRAFICAS

1. Gibson G, Su D, Piltelkow M. Antiphospholipid syndrome and the skin. *Journal of the American Academy of Dermatology* 1997; 36:970-982.
 2. Calamia K, Balabanova M, Perniciario C, Walsh J. Livedo vasculitis and the factor V Leiden mutation: Additional evidence for abnormal coagulation. *Journal of the American Academy of Dermatology* 2002; 46:133-137.
 3. Choucair M y Fivenson D. Leg Ulcer Diagnosis and Management. *Dermatological Clinics* 2001; 19:659-678.
 4. Papi M. Livedo vasculitis. *Journal of the European Academy of Dermatology and Venerology* 2003; 3:20.
 5. Jorizzo J. Livedoid Vasculopathy: What is it?. *Archives of Dermatology* 1998; 134:491-493.
 6. Lee S, Ang P, Tan S. Clinical profile and treatment outcome of livedoid vasculitis. *Annals of the Academy of Medicine* 2003; 32:835-839.
 7. Amital H, Levy Y, Shoonfeld Y. Use of intravenous immunoglobulin in livedo vasculitis. *Clin Exp Rheumatology* 2003; 18:404-408.
-