Clasificación de la Nefropatía Lúpica

Helmar Rosenberg G.
Escuela de Medicina, Depto. de Anatomía Patológica,
Pontificia Universidad Católica de Chile

Todo y cualquier compromiso renal del lupus eritematoso generalizado (LEG) no es específico y sólo es útil con una adecuada correlación anatomoclínica.

La nueva clasificación de la nefropatía lúpica fue estudiada por patólogos, nefrólogos y reumatólogos en 2003, y fue publicada en el año 2004.[1] Es en varios aspectos mejor que las anteriores, pero también adolece de algunos defectos. Clasifica el compromiso renal, fundamentalmente glomerular, en seis clases (Tabla 1), excluyendo como era obvio el glomérulo sano o normal, [2] que estaba incluido en las anteriores. El lupus compromete siempre a todos los glomérulos y cada uno en forma completa en la forma activa de la enfermedad. Las clases I y II son aquellas con menor daño glomerular. La clase I, llamada también mesangial mínima, tiene glomérulos normales en microscopia de luz (ML) (Figura 1), depósitos escasos mesangiales en inmunofluorescencia (IN) (Figura 2) y depósitos densos mesangiales en microscopia electrónica (ME) (Figura 3). La clase II o proliferativa mesangial tiene además de lo descrito en la clase I leve hipercelularidad mesangial (Figura 4), es decir, un muy discreto aumento del número de células que puede ser discutible de acuerdo con el espesor del corte histológico para ML; la IN es claramente mesangial (Figura 5); se le asigna además la existencia de aislados y escasos depósitos densos subendoteliales en ME (Figura 6), ya que si éstos fuesen de mayor tamaño se podrían ver como "asas de alambre", lesión que permitiría catalogarla como clase III o IV. Por ello, y simplificando se podrían reunir en un solo grupo las clases I y II.

La clase III con lesiones Focales y Segmentarias endo y extracapilares evidentes en ML (Figura 7) y que comprometen siempre menos del 50% del área glomerular total de la biopsia renal. Se distingue la lesión focal como aquella que compromete todo un glomérulo entero y la lesión segmentaria como aquella que compromete una parte de un glomérulo. Estas zonas tienen distorsión de la arquitectura mesangiocapilar glomerular y son fácilmente visibles con el ML y también en IN (Figura 8) y mediante el ME (Figura 9); pueden incluir asas de alambre, trombos hialinos, cuerpos hematoxilínicos, microfocos de necrosis, áreas de degeneración fibrinoide y polimorfonucleares, como así también adherencias glomérulo-capsulares celulares. La evolución de estas lesiones segmentarias permiten diferenciar una fase "activa" (III A) con lesiones recientes y otra crónica "inactiva" (III C) o esclerosante focal o bien ambas presentes en la misma biopsia (III A – C), lo que se expresa según el índice o criterio de Austin[3] (Tabla 2).

La clase IV Difusa es definida como nefritis lúpica difusa en la cual se distinguen dos subgrupos, uno glomerulonefritis segmentaria (IV S) cuando más del 50% de los glomérulos tienen lesiones segmentarias, es decir, una parte del glomérulo (fácilmente visible con ML) tiene proliferación celular mesangiocapilar con o sin polimorfonucleares, proliferación celular glomerulocapsular (medias lunas o crecientes), "asas de alambre", trombos hialinos, cuerpos hematoxilínicos, etc., de esta manera la glomerulonefritis segmentaria tiene comprometido más del 50% del área glomerular total de la biopsia renal a la ML. La otra forma glomerulonefritis global (IV G), donde todo el glomérulo tiene alteraciones como las descritas en la forma segmentaria, siempre mucho más extensas, es decir, donde todo el glomérulo y todos los glomérulos tienen lesiones fácilmente visibles con ML (Figura 10). Este mismo aspecto se observa en IN (Figura 11) y en ME (Figura 12). Se debe informar en ambas formas de la clase IV el índice de actividad y/o el de cronicidad, para lo cual se sigue el criterio de Austin.[3]

La clase V o nefritis lúpica membranosa tiene depósitos inmunes glomerulares subepiteliales (Figura 13) que se observan en forma de gránulos en IN (Figura 14) en

Prof. Dr. Helmar Rosenberg Gómez
Casilla 114 D. T: 3543210, 3543252, FAX: 6395101, Santiago, CHILE

por lo menos el 50% de la superficie glomerular, frecuentemente asociados a depósitos densos en la matriz mesangial (Figura 15); estos últimos pueden estar asociados a un número de células mesangiales normales o, a veces, a un leve aumento de ellas. Sin embargo, cuando existe una lesión de la clase III o IV deberá consignarse ésta en forma separada a la V, e indicar si es activa, crónica o ambas simultáneamente con su respectivo índice de Austin.

1. Se refiere a la disminución del espacio circulatorio glomerular (área de lúmenes capilares) por proliferación celular intracapilar (endotelial-mesangial) y/o presencia de células exógenas: monocitos, pn,* etc., para lesiones segmentarias o globales expresado en un porcentaje del total de los glomérulos. 2. Más de dos pn por glomérulo es anormal; se evalúa en leve, moderado y extenso sin indicar una referencia más precisa. 3. Cariorrexis fue definida como núcleos picnóticos o fragmentos nucleares. Necrosis fibrinoide fue definida como material eosinófilo en segmentos solidificados del glomérulo y confirmado usualmente con Tr Masson acompañado por cariorrexis. Escala de severidad: cariorrexis sola o necrosis fibrinoide en < del 25% de los glomérulos una + necrosis fibrinoide en 25% a 50% de los glomérulos 2+ y > 50% 3+ todos por coeficiente 2. 4. Creciente celular fue considerada aquella de más de un cuarto del perímetro de la cápsula de Bowman en menos de 25% de los glomérulos como 1+; 25% a 50% 2++; y más de 50% de los glomérulos 3+,todos por coeficiente 2. Todas las referencias leve o poco, moderada, extensa son al ojo, sin señalar una delimitación precisa entre ellas. Todos los % se refieren al total de glomérulos de la muestra, siendo recomendable evaluar por lo menos seis o más.

La clase VI o variedad Esclerosante corresponde a un estado avanzado de nefritis lúpica con por lo menos un 90% de glomeruloesclerosis global (Figura 16) y representa un estado avanzado de las clases III, IV o V. Se deberá realizar un análisis anátomo-clínico en el que se pueda avalar que la destrucción glomerular fue debida a un compromiso renal por complejos inmunes.

La extensión y gravedad del compromiso tubulointersticial como el compromiso vascular deberán indicarse siempre, usando para ello términos cuantitativos: leve, moderado y acentuado.

En nuestra experiencia, las BR desde el año 1999 al 2005 inclusive, estudiadas con las tres técnicas, fueron 369 y de ellas la clase IV fue la más frecuente, especialmente en adultos (Tabla 3). Llama la atención que de las BR realizadas en niños un 14% corresponden a lsa clase V. Hubo otros cinco casos, tres masculinos, de LEG como causa de trasplante renal (TR) uno de ellos con un LEG clase 2 a los seis años de TR y otro con un LEG clase 3 a los dos años de TR.

Es posible encontrar en la BR algunas alteraciones altamente sugerentes de LEG, pero no son exclusivas. Estas son: en IN una positividad muy evidente para C1q (Figura 17), aparte de otras como C3, IgG, IgM, IgA, etc. La presencia de estructuras microtubulares en el reticuloendoplasma rugoso de la célula endotelial (Figura 18), estructuras que también se observan en la nefropatía del síndrome de inmunodeficiencia adquirida, o también, en linfocitos expuestos a interferón alfa *in vitro* y menos frecuentemente en otras nefropatías e incluso en algunos donantes "normales". [4] Los cuerpos hematoxilínicos o fragmentos nucleares irregulares teñidos con la hematoxilina son de un color violáceo oscuro (Figura 19). Los trombos hialinos, eosinófilos, homogéneos, débilmente PAS positivos, en lumenes capilares (Figura 20) y las "asas de alambre" que son imágenes eosinófilas de color rojo, de paredes de asas capilares gruesas que simulan "asas de alambre de cobre" (de allí su nombre) (Figura 20). El trombo hialino en el LEG corresponde a complejos inmunes similares a los de las "asas de alambre", por lo que son positivos en IN (Figura 21), lo que los diferencia de otros trombos hialinos constituidos sólo por fibrina y plaquetas. Las imágenes que se observan en ME en los depósitos densos en forma de cristalización proteica con rasgos similares a los de las impresiones digitales son en general poco frecuentes de ver (Figura 22). Aun si todas estas seis características se encuentran en una BR, el diagnóstico de nefropatía lúpica deberá hacerse con los antecedentes clínicos pertinentes, incluyendo a veces un tiempo de observación de algunos años.

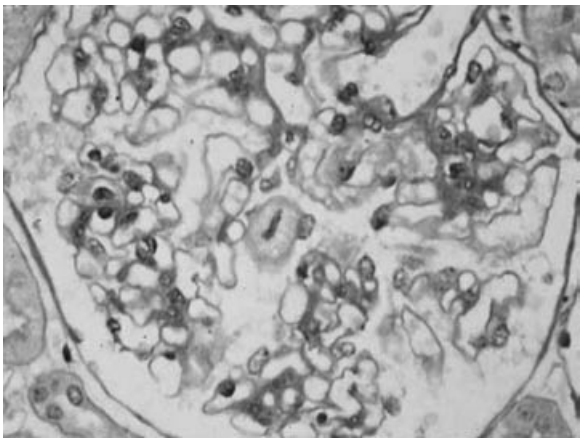

Figura 1. LEG clase I con alteraciones glomerulares mínimas o glomérulo normal en ML. PAS x 500.

*Pn: polimorfonuclear.

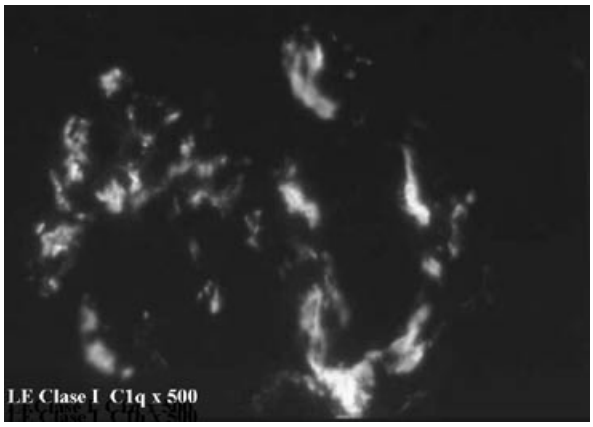

Figura 2. IN positiva en forma leve en el mesangio, sin compromiso de paredes de asas capilares libres en clase I. C1q x 500.



Figura 5. IN de clase II con mesangio positivo por presencia de complejos inmunes con ensanchamiento del mesangio. C1q x 500.

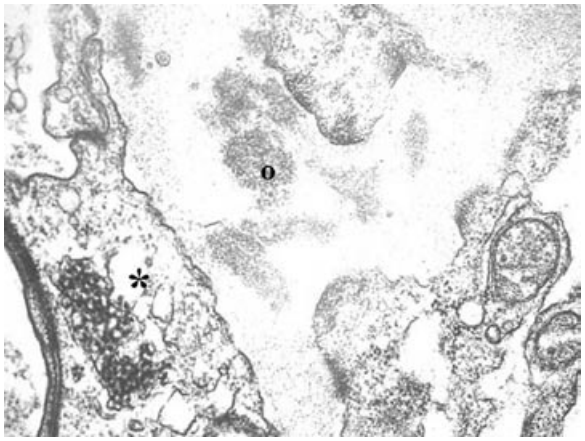

Figura 3. ME de clase I con depósitos densos mesangiales (º) que en general son escasos; existen estructuras microtubulares en el retículo endoplásmico rugoso de una célula endotelial (*). x 40.000.

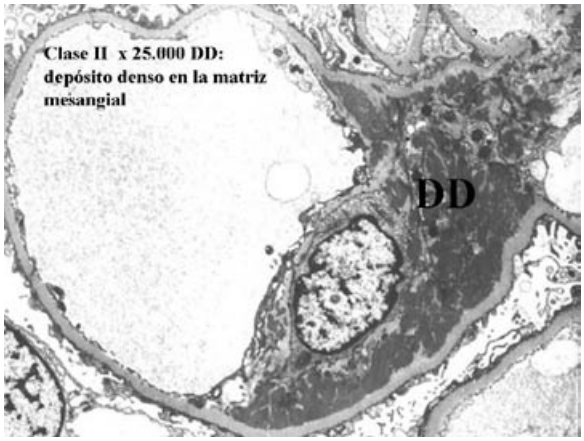

Figura 6. ME de clase II con mesangio con abundantes depósitos densos (DD) en la matriz mesangial. X 25.000.

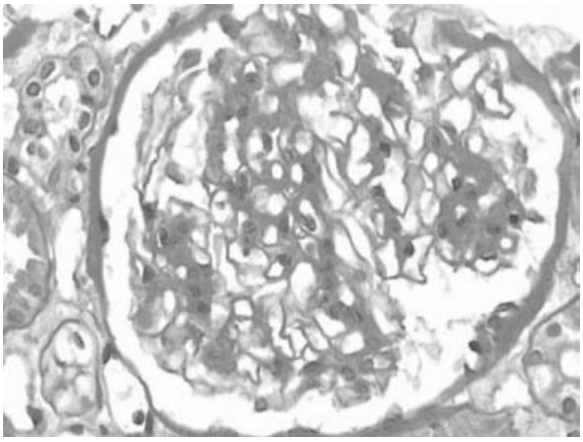

Figura 4. LEG clase II con leve ensanchamiento mesangial y muy discreto aumento de la celularidad a nivel del mesangio. PAS x 500.

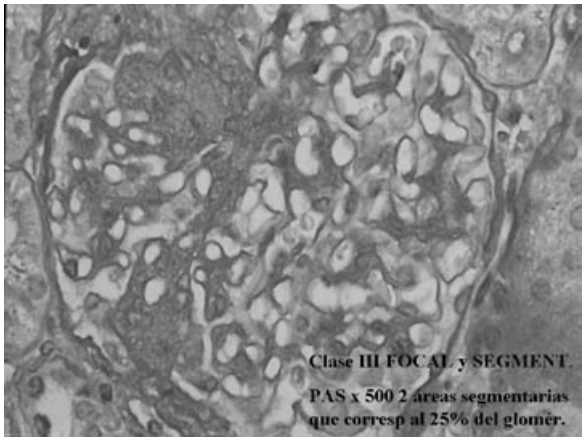

Figura 7. Glomérulo de clase III con distorsión de la arquitectura mesangiocapilar en dos áreas segmentarias con adherencia glomerulocapsular que corresponden al 25% del área de este glomérulo. PAS x 500.

TABLA 1
CLASIFICACIÓN DE LA NEFRITIS LÚPICA
International Soc Nephrol / Renal Pathol Soc (ISN/RPS) 2003 Kidn Int 2004; 65:521.[1]

Clase I	**Mesangial mínima** ML "N"; depósitos inmunes mesangiales (IN), depósitos densos mesesangiales (ME)
Clase II	**Proliferativa mesangial** hipercelularidad mesangial; depósitos inmunes, aislado depósito denso subendotelial (ME)
Clase III	**Focal** GN focal o segmentaria endo o extracapilar < 50% área glomerular, activa / inactiva **III A** activa, proliferativa focal IIIA/C activa y crónica III C cr inactiva (**GN esclerosante foc**)
Clase IV	**Difusa** GN >50% gl, activa-inactiva, difusa, seg - global, endo-extracapil. **IV Segmentaria** < de la mitad del gl. Hay **IVS A, IVS A/C, IVS C** **IV Global** Hay **IVG A, IVG A/C, IVG C (GN difusa global esclerosante)**
Clase V	**Membranosa** depósito subepitelial global-segmentario o sus secuelas con avanzada esclerosis con o sin alteraciones mesangiales (ML, IN, ME). Siempre con > 50% de asa y del gl con dd cuando está combinada con clases III o IV diagnosticar ambas
Clase VI	**Esclerosante avanzada** > 90% de los glomérulos globalmente esclerosados sin actividad residual, excluir glomérulos esclerosados por isquemia

Esclerosis > mat fibril y/o matriz mesangial y/o colapso y condensación MB. Se usa asociado o no a **fibrosis**
Clase I normal no existe. **Trombo hialino**: mat homogéneo, eosinófilo con IN positiva para depósitos inmunes
Biopsia renal útil: mínimo 10 gl en ML; indispensable IN y siempre guardar ME o examinarla también
ML: microscopia de luz; **IN:** inmunofluorescencia o depósitos inmunes; **dd:** depósito denso.

TABLA 2
ÍNDICE DE ACTIVIDAD Y CRONICIDAD HISTOLÓGICA EN EL RIÑÓN DEL LEG
Austin Kidney Int 1984; 25:689.[3]

ÍNDICE DE ACTIVIDAD

	1	2	3	Ej. máx
1 Proliferación celular glomerular	< 25%	25% a 50%	> 50%	3
2 Infiltrado de polimorfonucleares	leve	moderado	acentuado	3
3 Cariorrexis; necrosis fibrinoide coef. 2	< 25%	25% a 50%	> 50%	6
4 Creciente epitelial coef. 2	< 25%	25% a 50%	> 50%	6
5 Depósitos hialinos (asas trombos)	pocos	moderados	extensos	3
6 Inflamación intersticial	leve	moderada	extensa	3
				24

ÍNDICE DE CRONICIDAD

	1	2	3	Ej. máx
1 Esclerosis glomerular (% de los gl)	< 25%	25% a 50%	> 50%	3
2 Creciente fibrosa (*pattern* circunferencial)	< 25%	25% a 50%	> 50%	3
3 Atrofia tubular	leve	moderada	extensa	3
4 Fibrosis intersticial	leve	moderada	extensa	3
				12

TABLA 3
BIOPSIAS RENALES EN LUPUS ERITEMATOSO GENERALIZADO

período 1999 - 2005 PUC

CLASE	NIÑOS		ADULTOS		TOTAL	
1	2	3%	3	1%	5	1%
2	19	28%	18	6%	37	10%
3	14	20%	67	23%	81	22%
4	29	**35%**	177	**59%**	206	56%
5	9	14%	26	8%	35	9%
6	-	-	5	2%	5	2%
	73*	100%	**296***	100%	**369**	100%

* 18 niños son de sexo masculino (M) = 25%; 52 adultos M = 17%; total 70 M = 19%.

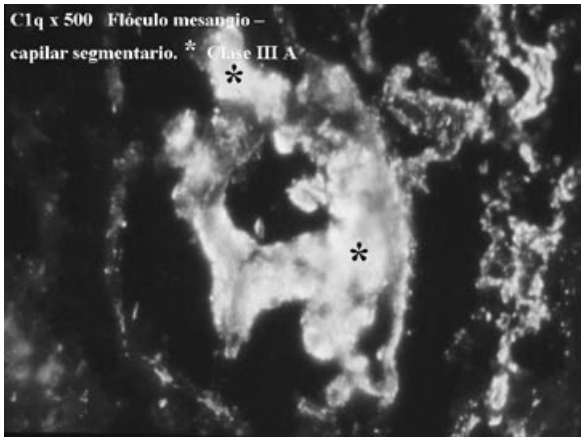

Figura 8. IN de clase IIIA con distorsión mesangiocapilar segmentaria con áreas de flóculos (*); el resto del glomérulo es positivo predominantemente mesangial. C1q x 500.

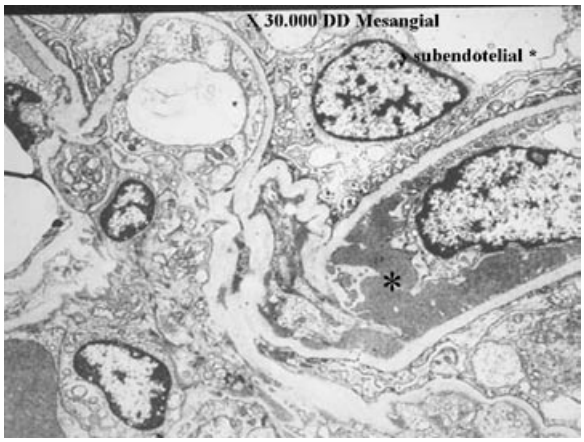

Figura 9. ME de clase III. Depósito denso mesangial y poco subendotelial (*). X 30.000.

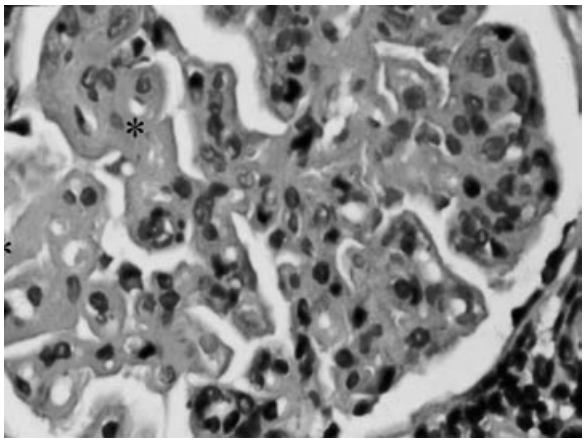

Figura 10. Glomérulo de clase IV; aumento de la celularidad con distorsión de la arquitectura mesangiocapilar en todo el glomérulo (forma global: G); existe disminución de los lúmenes capilares y presencia de "asas de alambre". PAS x 500.

Figura 11. IN de la clase IV G, marcada intensidad de los depósitos de complejos inmunes en forma de flóculos mesangiocapilares y algunas asas capilares. C1q x 500.

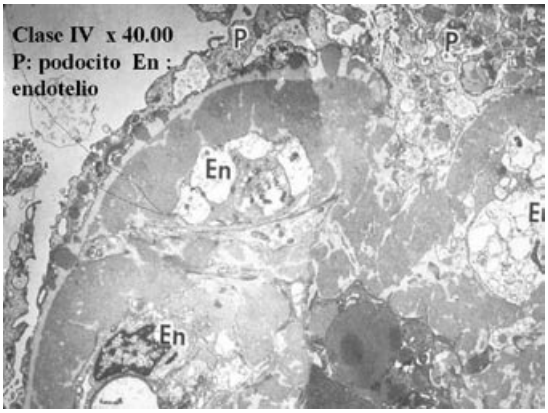

Figura 12. ME de la clase IV G. Acentuados y extensos depósitos densos en el mesangio y algunos subepiteliales; existe acentuada disminución de los lúmenes capilares. Endotelio (En); podocito (P). x 40.000.

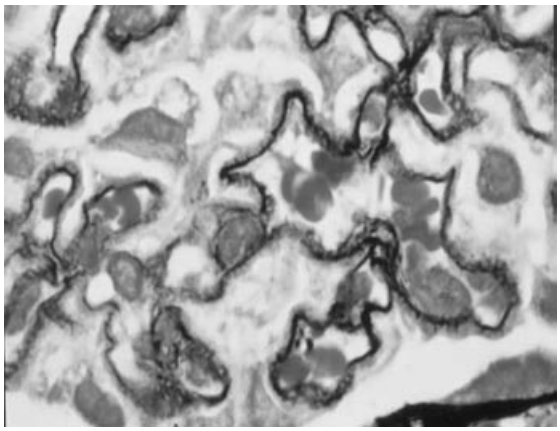

Figura 13. ML de la clase V con aspecto espicular y en cadeneta de las paredes de las asas capilares libres como también de su zona paramesangial. Tricrómico de Masson – Plata metenamina x 500.

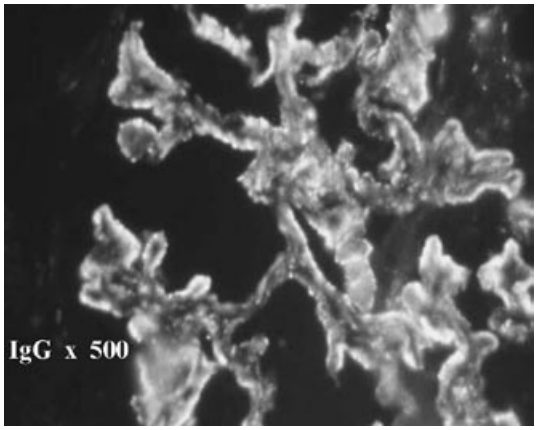

Figura 14. IN de la clase V con gruesos grumos continuos en asas capilares libres. IgG x 500.

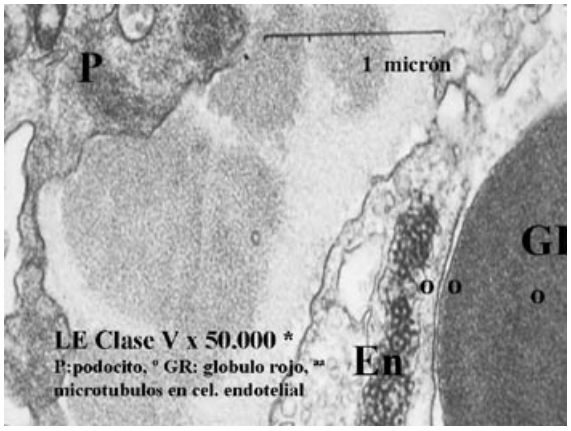

Figura 15. ME de la clase V con depósitos densos subepiteliales (podocito: P) en fase espicular; GR: glóbulo rojo en el lumen capilar (°). En: célula endotelial con microtúbulos (°°) en su retículo endoplasma rugoso. x 50.000.

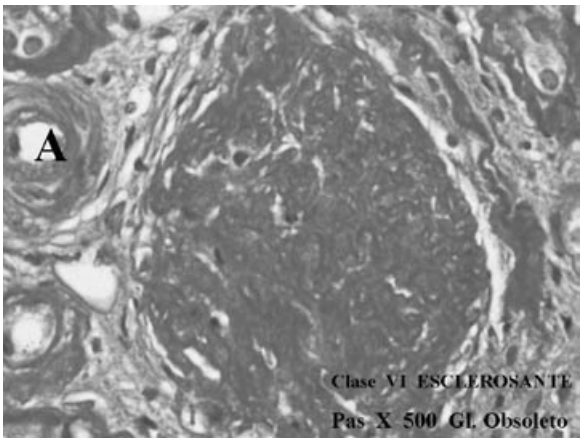

Figura 16. ML de la clase VI, esclerosante con glomérulo globalmente esclerosado; arteriolas (A) con hiperplasia de sus células propias. PAS x 500.

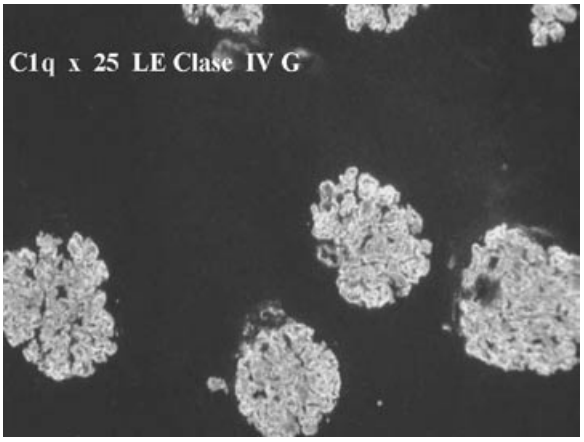

Figura 17. Imagen típica de IN en el LEG clase IV G. C1q x 25.

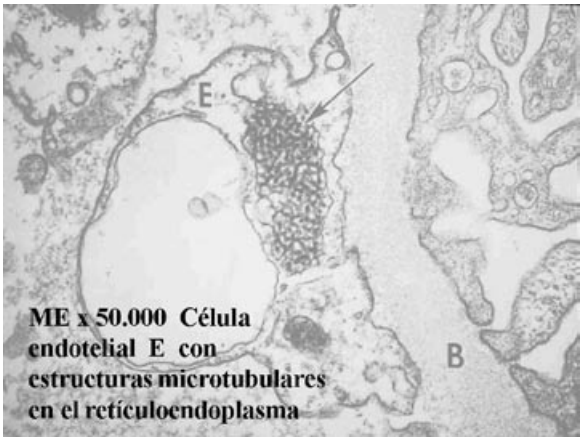

Figura 18. ME en pared de asa capilar libre con membrana basal (B) y célula endotelial (E) con estructuras microtubulares en su retículo endoplasma rugoso. x 50.000.

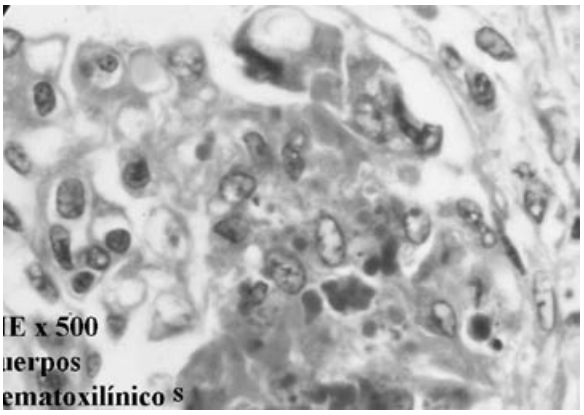

Figura 19. ML de lesión segmentaria glomerular con numerosos cuerpos hematoxilínicos HE x 500.



Figura 22. Depósitos densos en ME con imágenes de cristalización proteica denominados "impresiones digitales" por su aspecto general. x 80.000.

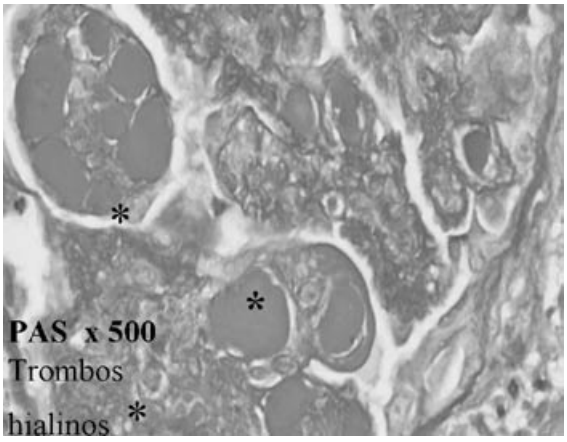

Figura 20. ML de glomérulo clase IV G con trombos hialinos (*) y asas de alambre. PAS x 500.

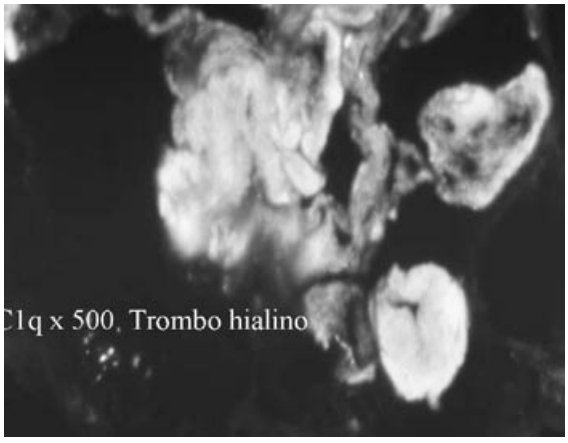

Figura 21. IN de clase IV con áreas mesangiocapilares y trombos hialino-positivos. C1q x 500.

REFERENCIAS BIBLIOGRÁFICAS

1. Weening JJ, D'Agati VD, Schwartz MM, Seshan SV, Alpers ChE, Appel GB, Balow JE, Bruijn JA, Cook T, Ferrario F, Fogo AB, Ginzler EM, Hebert L, Hill G, Hill P, Jennette JCh, Kong NC, Lesavre P, Lockshin M, Looi LM, Makino H, Moura LA, Nagata M, on behalf of the International Society of Nephrology and Renal Pathology Society working group on the classification of lupus nephritis. The classification of glomerulonephritis in systemic lupus erythematosus revisited. Kidney Int 2004; 65:521-530.
2. Churg J, Bernstein Y, Glassock RJ. Renal disease: Classification and atlas of glomerular diseases. 2nd edit. Igaku-Shoin, 1995.
3. Austin HA 3rd, Muenz LR, Joyce KM, Antonovych TT, Balow JE. Diffuse proliferative lupus nephritis: identification of specific pathologic features affecting renal outcome. Kidney Int 1984; 25:689-695.
4. Jennette J Ch, Olson JL, Schwartz MM, Silva FG. Heptinstall¨s pathology of the kidney. 5th edit. Lippincott Raven, 1998.