

# Rizartrrosis

Hernán Jara B.\* y Alvaro Flores A.\*\*

\* Residente de Traumatología, Universidad de Chile  
Instituto Traumatológico

\*\* Docente Universidad de Chile, Instituto Traumatológico

## INTRODUCCION

Se define la rizartrrosis como una alteración degenerativa de la articulación trapeciometacarpiana (TMC), caracterizada por abrasión, deterioro progresivo de las superficies articulares y neoformación ósea en las mismas. La importancia de esta patología radica en el déficit funcional que ocasiona y en su elevada frecuencia.

El pulgar asume el 40% de la función de la mano, y es la articulación TMC la más importante de su complejo osteoarticular. Esta articulación le confiere al primer dedo, por su configuración en silla de montar y por la disposición de sus ligamentos y su aparato motor, su orientación en el espacio y la mayor parte de su rotación longitudinal; es la única capaz de movimientos en dos ejes perpendiculares entre sí. Esta disposición de la TMC es la que permite la formación de pinzas entre el pulgar y los dedos largos y la realización de una empuñadura potente; la importancia funcional de esta articulación explica el hecho de que cualquier proceso patológico que la altere pueda ser causa de incapacidad sociolaboral de carácter crónico y tener una importante repercusión en las actividades de la vida cotidiana.

Por otro lado, la articulación TMC es una de las localizaciones más comunes de artrosis en mujeres posmenopáusicas (17, 18, 26), cifrándose la prevalencia radiológica de rizartrrosis en este grupo de población, de edad media de 64 años, en el 33%. De este 33%, sólo un tercio presenta un cuadro doloroso en la base del pulgar (3). En lo que se refiere a incidencia en varones, la rizartrrosis es un cuadro menos frecuente (proporción hombres-mujeres de 1:10) que se suele diagnosticar en edades en torno a los 50 años. Así, pues, la rizartrrosis es un proceso que afecta fundamentalmente a mujeres posmenopáusicas, y es considerada actualmente como la artrosis del miembro superior que mayor número de procesos quirúrgicos origina (26).

## RECUERDO BIOMECANICO

La carilla articular del trapecio tiene una forma convexa de delante atrás y cóncava transversalmente. En la base del primer metacarpiano, la superficie articular presenta una forma cóncava de delante atrás y convexa transversalmente. Esta estructura en silla de montar le permite movimientos en dos planos perpendiculares, a los que se añade un cierto grado de rotación gracias a la laxitud de sus estructuras estabilizadoras, ya que el trapecio está fijo y es el primer metacarpiano el que realiza todos los movimientos en el espacio (Figura 1). Por lo tanto, podemos hablar de abducción-aducción (en el plano frontal), flexión-extensión (en el plano de perfil) y rotación axial. Estos movimientos se resumen en la capacidad de circunducción del pulgar.

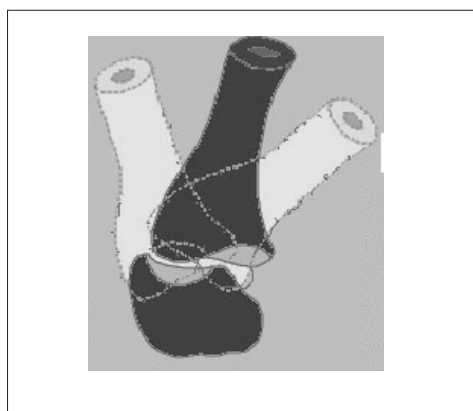


Figura 1. Estructura en silla de montar de la articulación trapeciometacarpiana.

La poca estabilidad intrínseca de esta articulación se ve reforzada por la acción de estructuras tendinosas e inserciones musculares, destacando entre ellas la acción

del tendón del músculo abductor largo del pulgar. La acción de este tendón, insertado en el borde anterolateral de la base del primer metacarpiano, tiende a empujar dicha base hacia lateral.

A pesar de ser una articulación de la mano, y por tanto no ser considerada una articulación de carga, se ve sometida a importantes sollicitaciones de compresión axial, lo que podría explicar la relativa frecuencia de su degeneración artrósica. Además, tiene una gran movilidad, se utiliza en los más pequeños movimientos de la mano y es muy accesible a traumatismos y esguinces. A su alrededor se producen los movimientos de circunducción del pulgar que permiten el movimiento de pinza y aducción del primer dedo. Esta movilidad del primer dedo es ampliada por los grados suplementarios que aporta la articulación escafo-trapezoidea.

## ETIOLOGIA

En su etiología se ha intentado implicar diversos factores, sin que los que a priori parecerían más probables, traumatismos o trabajos de fuerza, se hayan podido relacionar de forma concluyente. Algunos autores implican una transmisión genética con un agravamiento debido al sobreuso (3) y otros la relacionan con la hiperlaxitud de la articulación (4).

## DIAGNOSTICO

### Cuadro clínico

El síntoma que más frecuentemente motiva la consulta es el dolor difuso en la base del pulgar, localizado en la inserción del abductor pollicis longus (APL) o en la cara dorsal del ángulo que forman el primer y segundo metacarpiano. El paciente suele manifestar que el dolor se le irradia hacia el antebrazo y que está provocado por determinadas maniobras (coser, retorcer paños, girar llaves, pulsar botones, etc.), acompañando el cuadro con pérdida progresiva de fuerza.

Para realizar una gradación del dolor que permita evaluar subjetivamente el estado preoperatorio con respecto al resultado postoperatorio, se puede usar la escala de Alnnot (1): grado 0: no dolor; grado I: dolor durante actividades muy concretas; grado II: dolor durante actividades habituales; grado III: grado II más episodios ocasionales de dolor espontáneo, y grado IV: dolor constante o casi constante.

En ocasiones, lo que motiva la consulta es la deformidad del pulgar acompañada de incapacidad funcional. Se trata de casos muy evolucionados y en los que los síntomas dolorosos suelen ser escasos al estar la movilidad muy disminuida por anquilosis articular.

## Exploración clínica

En la inspección se observa frecuentemente una prominencia dorsal en la base del primer metacarpiano, atribuible a subluxación, sinovitis reactiva o a la existencia de calcificaciones pericapsulares. También es posible evidenciar deformidades asociadas, tales como desviación del eje del primer metacarpiano en aducción e hiperextensión compensadora de la articulación metacarpofalángica (MCF).

En la palpación se tracciona del pulgar presionando sobre el lado radial de la base del primer metacarpiano. Con esta maniobra, dolorosa para el paciente, se reduce la subluxación y se percibe crepitación articular, siendo estos signos objetivos de inestabilidad articular. Esta inestabilidad de la articulación TMC puede no existir en estadios muy avanzados en los que existe anquilosis articular.

## Patologías asociadas. Diagnóstico diferencial

Algunos pacientes con rizartrosis presentan otras patologías esqueléticas y de partes blandas que pueden contribuir de forma significativa al cuadro doloroso y que deben ser diagnosticadas y tratadas para evitar resultados insatisfactorios. Los cuadros que más frecuentemente se asocian con rizartrosis son: artrosis trapecioescafoidea (TE), artrosis pantrapecial, síndrome del túnel del carpo, dedo en resorte y tenosinovitis estenosante de D`Quervain.

De esas patologías acompañantes, las que plantean problemas de diagnóstico diferencial son la artrosis TE aislada y el D`Quervain. El diagnóstico de la artrosis TE es esencialmente radiológico, si bien resulta característico que, en los casos de artrosis TE aislada, el punto doloroso se localice en la cara palmar de la eminencia tenar, distal al tubérculo del escafoideas. En el D`Quervain, el diagnóstico depende fundamentalmente de una correcta exploración física en la que se encuentra el punto doloroso encima de la apófisis estiloides radial, más proximal que la localización del dolor en los casos de rizartrosis.

## Exploración radiológica

Realizar un estudio radiográfico que incluya una proyección anteroposterior, una de perfil y la proyección de estrés de Eaton-Littler (especial para visualizar todas las carillas del trapecio) es esencial para confirmar el diagnóstico, evaluar el grado de afectación del trapecio y seleccionar la técnica en los casos que precisen tratamiento quirúrgico. Los hallazgos radiológicos típicos son: disminución del espacio articular; esclerosis del hueso subcondral; formación de osteofitos; calcificaciones heterotópicas en partes blandas; distintos

grados de subluxación y formación de quistes en hueso subcondral. Actualmente, la clasificación más usada es la de Eaton-Littler-Burton (4, 9), representada en la Figura 2.

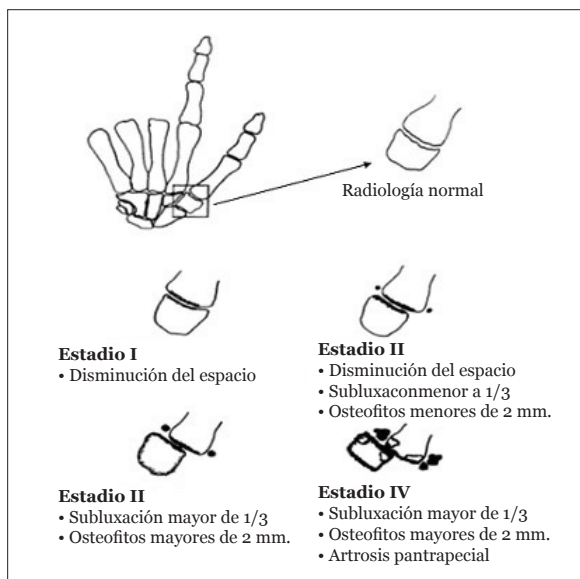


Figura 2. Representación esquemática de la clasificación de Eaton-Littler-Burton.

Otras clasificaciones incluyen la afectación de la articulación TE y complementan la anterior, pudiendo citarse entre ellas la de Glickel (12) (Grado III: no hay afectación de la articulación TE. Grado III+: cambios moderados en la articulación TE. Grado IV: cambios muy marcados en la articulación TE), y la de Crosby (7) (Grado 0: no hay afectación TE. Grado I: disminución del espacio articular a la mitad de lo normal. Grado II: línea articular apenas visible. Grado III: presencia de erosiones, esclerosis e irregularidades articulares).

## TRATAMIENTO

### Tratamiento conservador

En la rizartrosis primaria, el tratamiento conservador se plantea como tratamiento inicial en los casos en los que el cuadro clínico no es muy incapacitante. El tratamiento, que debe mantenerse un mínimo de cuatro meses, incluye reposo, aplicación de calor local, cambio o modificación de las actividades manuales habituales, el uso de férulas (Figura 3), antiinflamatorios no esteroideos y, eventualmente, de infiltraciones con corticoides.




Figura 3.

### Tratamiento quirúrgico. Introducción

Este tratamiento se plantea por dolor o por deformidad con incapacidad funcional por primer metacarpiano aducto e importante limitación de la apertura de la primera comisura.

Los objetivos ideales que se persiguen al plantear la intervención quirúrgica son:

1. desaparición del dolor;
2. conservar o restaurar el movimiento;
3. lograr una estabilidad y fuerza del pulgar que permita pinzas y empuñaduras fuertes;
4. ausencia de morbilidad postoperatoria.

Los factores a evaluar antes de plantear una u otra técnica quirúrgica son:

- Edad, estado general y requerimientos funcionales del paciente

En cuanto a los requerimientos funcionales y la edad, hay que tener en cuenta que numerosos pacientes, generalmente mujeres y personas de edad avanzada, no suelen precisar una fuerza excesiva, siendo prioritaria la movilidad. Sin embargo, los pacientes jóvenes, especialmente si son trabajadores manuales, van a demandar poder realizar pinzas y empuñaduras fuertes que pasan por conseguir una gran estabilidad en la base del pulgar.

- Etiología de los cambios degenerativos

La etiología también va a condicionar la actitud quirúrgica. Habitualmente la cirugía de la artrosis degenerativa se plantea en condiciones diferentes a la del paciente que sufre una afectación de la articulación TMC en el contexto de un proceso reumático activo. Los primeros suelen ser pacientes sanos que consultan para corregir un proceso localizado y que precisan, en la mayoría de los casos, un procedimiento que elimine el dolor, aumente la movilidad y les exponga a los menores riesgos posibles. En las personas afectadas por un proceso reumático (artritis reumatoide, lupus, artropa-

tía psoriásica, etc.), hay que valorar la afectación de las manos, teniendo en cuenta que el dolor no suele localizarse en una sola articulación y que habitualmente responde bien al tratamiento médico, por lo que la sintomatología dolorosa no es el criterio fundamental que motiva la indicación de una intervención.

Por otro lado, y además de evaluar la situación de las manos, en los pacientes con procesos reumáticos activos hay que considerar otros factores que pueden condicionar la decisión de someterlo a una intervención quirúrgica sobre la articulación TMC, y entre los que merecen mención como más determinantes, la posible asociación de minusvalías en miembros inferiores que obliguen a utilizar las manos para el manejo de apoyos durante la marcha y la posible mayor afectación de otras articulaciones que ocasione mayor incapacidad funcional y que sean prioritarias en cuanto a su corrección se refiere.

- Articulaciones afectadas por los cambios degenerativos

Las articulaciones afectadas condicionan la técnica quirúrgica a realizar, planteándose las siguientes situaciones: afectación aislada de la articulación TMC, afectación de la TMC y TE y afectación pantrapeacial. Así, por ejemplo, y teniendo sólo en cuenta las articulaciones afectadas, si existe una afectación aislada de la TMC podrá indicarse la realización de una artrodesis, una resección parcial del trapecio más artroplastia de interposición con tendón o un implante condilar, técnicas que no podrán utilizarse si coexiste afectación de la TE o se trata de una alteración pantrapeacial, siendo necesario en estos casos realizar una trapepectomía total con interposición tendinosa, implante protésico o interposiciones-suspensiones dinámicas.

- Presencia de deformidades asociadas

Las deformidades asociadas también influyen en la técnica a emplear. La subluxación radiodorsal progresiva de la articulación TMC conduce a la aducción, también progresiva, del primer metacarpiano, con reducción de la apertura comisural e hiperextensión compensadora de la articulación MCF. Cuando esta hiperextensión MCF es severa, con incapacidad para la flexión de la misma, o en los casos en los que existe inestabilidad lateral por rotura de ligamentos colaterales o destrucción articular, estaría indicada la artrodesis de la MCF, lo que exigiría mantener la movilidad a nivel de la TMC, contraindicando una artrodesis a ese nivel.

- Estética

En otras ocasiones, la demanda del paciente guarda relación con la mejora del aspecto estético del pulgar

más que con sintomatología dolorosa o incapacidad funcional por afectación de la articulación TMC. En estos casos, la decisión de una intervención debe ser responsablemente evaluada tanto por el cirujano como por el paciente, teniendo en cuenta que no debe plantearse una intervención por motivos exclusivamente estéticos si al mismo tiempo no se va a mejorar la función.

- Ventajas y desventajas de cada técnica

En todas las técnicas quirúrgicas que se emplean en el tratamiento de la rizartrosis se puede utilizar anestesia del plexo braquial, se requiere exanguinación e isquemia del miembro superior y no suelen precisar de estancias hospitalarias mayores de un día.

Entre las complicaciones que pueden derivarse del tratamiento quirúrgico, independientemente de la técnica empleada, pueden citarse: lesión del nervio radial y/o de la arteria radial; neuromas; cicatrices dolorosas, hipertróficas, etc.; infecciones de la herida quirúrgica, y distrofia simpático-refleja.

## Tratamiento quirúrgico. Técnicas

### • Resección simple total del trapecio

Fue descrita por Gervis en 1949 (11). Es la primera técnica que se usó en el tratamiento quirúrgico de la rizartrosis, y consiste en la extirpación total del trapecio. Se trata de una técnica sencilla, rápida en su ejecución, con un buen resultado en la eliminación del dolor y en la movilidad del pulgar a corto plazo y con morbilidad escasa en el postoperatorio inmediato. Sin embargo, esta intervención no asegura una disminución duradera del dolor, ya que con el tiempo el primer metacarpiano migrará proximalmente, pudiendo producirse una artrosis metacarpoescafoidea secundaria que puede ocasionar nuevos síntomas. Como otras desventajas hay que señalar que se produce una inestabilidad con colapso de la columna del pulgar (acortamiento progresivo del pulgar con hiperextensión de la MCF y flexión de la articulación interfalángica [IF]), que se traduce en una disminución de la fuerza de las pinzas y la empuñadura.

Actualmente esta técnica tiene muy pocas indicaciones. Sólo cabría plantearse la resección simple total del trapecio en pacientes con mal estado general que no precisen fuerza, se encuentren muy incapacitados por la sintomatología dolorosa y presenten artrosis severas con panartrosis o en los que hayan fracasado otras técnicas.

No debe ser utilizada en pacientes jóvenes que precisen fuerza en pinzas y empuñadura, ni en pacientes con deformidades asociadas severas (como aducción del primer metacarpiano), o con afectación única de la articulación TMC.

### • **Artrodesis trapeciometacarpiana**

Consiste en eliminar las superficies articulares alteradas del trapecio y del primer metacarpiano, fijándolas en posición adecuada.

**Descripción técnica.** El abordaje se realiza por una incisión arqueada a nivel de la articulación TMC. Se disecan los tejidos blandos, respetando la rama sensitiva del nervio radial. El tendón del extensor pollicis longus (EPL) se rechaza dorsalmente, y el del extensor pollicis brevis (EPB), hacia palmar. Se incide la cápsula articular preservando los colgajos capsulares, que se separan en el plano subperióstico del trapecio y de la base del primer metacarpiano. Se exponen las superficies articulares de ambos huesos y se realiza la osteotomía de ambas superficies articulares con una sierra oscilante hasta alcanzar el plano corticoesponjoso. La osteosíntesis puede llevarse a cabo con distintos métodos (agujas de Kirschner cruzadas, cerclajes, tornillos de compresión, grapas, placas, bandas de tensión, etc.), manteniendo una posición neutra en oposición, con 35°-40° de anteposición, 20° de abducción y una rotación de forma que el plano de la uña del pulgar quede perpendicular a la uña del segundo dedo. Tras la fijación pueden utilizarse injertos óseos, especialmente si persisten cavidades entre las superficies óseas tras la fijación, para posteriormente proceder al cierre de la cápsula y de la piel.

Debido a que ninguna de las técnicas de fijación es lo suficientemente segura como para garantizar una fusión estable, es necesario finalizar la intervención con la colocación de una férula que inmovilice la columna ósea del pulgar, excepto la articulación IF. La férula se mantendrá un período de tiempo variable que oscila entre las dos semanas, si se utiliza una fijación ósea con bandas de tensión, hasta 8-12 semanas en los casos en los que se utilicen técnicas de fijación más inestables, como pueden ser las agujas de Kirschner (21).

Entre las ventajas de esta técnica destacan la estabilidad que proporciona, permitiendo pinzas y empuñaduras fuertes, la mejoría significativa del dolor y su dificultad técnica media. Sus principales desventajas son la pérdida de la movilidad articular, que se compensa en parte por un mayor movimiento a nivel fundamentalmente de la articulación MCF, la incapacidad para aplanar la palma de la mano y la falta de destreza en los movimientos finos, siendo estas últimas las dos limitaciones más constantemente referidas por los pacientes. Asimismo, la artrodesis TMC presenta una elevada morbilidad postoperatoria achacable fundamentalmente al desarrollo de pseudoartrosis, a la necesidad en ocasiones de mantener inmovilizaciones prolongadas y a la aparición de artrosis peritrapecial, especialmente a nivel de la articulación TE.

Estaría indicada la realización de una artrodesis en pacientes jóvenes que requieran fuerza con afectación única de la articulación TMC, siempre que acepten los inconvenientes que supone no poder aplanar la mano y una cierta falta de destreza en los movimientos finos.

No estará indicada en pacientes mayores por la necesidad de inmovilizaciones prolongadas en muchos casos, cuando exista afectación de la articulación TE, alteración pantrapecial o hiperextensión o rigidez de la articulación MCF, ni tampoco en pacientes con osteoporosis o destrucción ósea importante que puedan limitar la consolidación ósea (artritis reumatoide, psoriásica, etc.).

### • **Intervenciones sobre partes blandas**

Se han propuesto básicamente dos tipos de intervenciones en las que no se realiza ningún tipo de resección ósea: la descrita por Zancolli (26), en la que se realiza una tenotomía de los tendones accesorios del APL a nivel de la primera corredera extensora dorsal del carpo, y técnicas de reconstrucción ligamentosa del tipo de la propuesta por Eaton y Littler en 1973 (9), en la que se refuerzan los ligamentos volares y la cápsula dorsal de la articulación TMC con una porción del flexor carpi radialis (FCR).

Las principales desventajas de estas técnicas son que no evitan la progresión de los cambios degenerativos, estando su posible indicación muy limitada a estadios iniciales.

### • **Artroplastias con resección parcial o total del trapecio**

En este tipo de intervenciones se pueden incluir tres grupos: artroplastia de interposición con tendón, artroplastia de interposición con endoprótesis y artroplastia de interposición-suspensión dinámicas.

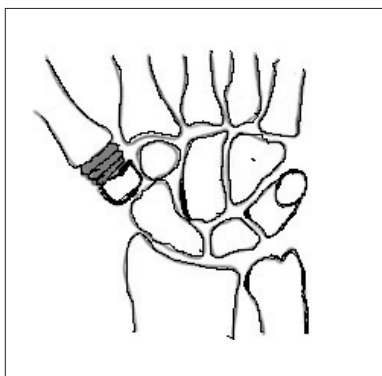
En todas ellas se reseca el trapecio parcial o totalmente y se realiza la artroplastia para rellenar la cavidad residual. Se pretende evitar las complicaciones que se observan tras la escisión simple del trapecio derivadas del colapso del pulgar y restaurar o preservar la movilidad aumentando la estabilidad y la fuerza del pulgar.

### • **Artroplastia de interposición con tendón**

Este tipo de artroplastias fueron publicadas y popularizadas por Froimson en 1970 (10). Consisten en rellenar la cavidad que persiste tras la resección del trapecio utilizando tendón (8).

**Descripción técnica.** Se puede utilizar una incisión curvilínea que comience dorsalmente cerca de la base del segundo metacarpiano, vaya al pliegue de la muñeca, a lo largo del borde radial de la misma, hasta el tubérculo del escafoides y que se prolongue proximal-

mente a lo largo del recorrido del FCR. Se identifican y protegen las ramas sensitivas del nervio radial. Se aísla y preserva la arteria radial que cruza la región a nivel de la articulación trapeoescafoidea para introducirse entre los fascículos del abductor pollicis. Se separa dorsalmente el EPL y palmarmente los tendones del EPB y APL y se incide longitudinalmente la cápsula articular. Se identifica el trapecio y se libera de sus ligamentos dorsales. A continuación se llevan tendones y nervios dorsalmente y se procede a la disección anterior del trapecio, seccionando sus uniones ligamentosas. Una vez libre de sus conexiones es posible la extracción del trapecio, que habitualmente se divide en dos o tres fragmentos para facilitar su resección. En los casos en los que se va a realizar una hemitrapectomía, sólo es necesario liberar de sus uniones ligamentosas el polo distal alterado del trapecio y la base del primer metacarpiano, procediendo a la osteotomía con sierra oscilante de ambas superficies. A continuación se obtiene una porción de tendón, generalmente el palmaris longus (PL), que se enrolla sobre sí misma a manera de “anchoa” y que se mantiene con unos puntos de sutura con material irreabsorbible. Este disco tendinoso se inserta en el espacio resultante de la resección del trapecio (Figura 4). Otros tendones que pueden usarse son la mitad del FCR, el extensor propio del segundo y quinto dedo, flexores superficiales, parte del APL, etc.



**Figura 4.** Esquema que muestra la “anchoa” tendinosa rellenando el espacio resultante de una hemitrapectomía.

Se procede posteriormente a la fijación del primer metacarpiano a huesos del carpo (trapecio si se ha realizado una hemitrapectomía, escafoides, trapezoide, etc.) con una aguja de Kirschner que se mantendrá durante tres semanas. Finaliza la intervención reconstruyendo la cápsula, haciendo hemostasia tras soltar la isquemia, cerrando la piel y realizando un vendaje suavemente compresivo. Es opcional utilizar una férula que

mantenga el pulgar en posición funcional tres semanas y que permita mover todos los dedos largos y la articulación IF del pulgar. Entre las ventajas de esta técnica destacan los buenos resultados que se obtienen en la eliminación del dolor y en la restauración y conservación de la movilidad, además de ser una técnica rápida, sencilla y con poca morbilidad postoperatoria (Figura 3). Su principal inconveniente, derivado de la dificultad de rellenar totalmente la cavidad, es que la estabilidad y fuerza que proporciona son moderadas. El injerto tendinoso sufre un proceso degenerativo, transformándose en un disco aplanado de tejido fibroso, por lo que puede producirse un acortamiento de la columna osteoarticular del pulgar. Para evitar esta complicación, la resección del trapecio debe ser lo más conservadora posible, con el objetivo de que la anchura rellene suficientemente la cavidad. En los casos en los que está indicada una resección total del trapecio, el espacio entre el primer metacarpiano y el escafoides es muy amplio y por tanto sería necesaria la utilización de gran cantidad de tendón para evitar en lo posible las consecuencias de un colapso secundario del pulgar. En estos casos hay que sopesar la posibilidad de utilizar tendón alogénico de banco o plantearse otra opción quirúrgica. Así, pues, los pacientes ideales para ser tratados con esta técnica serán los que no requieran una fuerza excesiva para la realización de sus actividades cotidianas con patología aislada de la articulación TMC.

#### • Artroplastia de interposición con endoprótesis

La primera artroplastia de interposición con endoprótesis fue realizada por Swanson en 1965. Estas técnicas surgen para preservar la movilidad y con el fin de proporcionar estabilidad y evitar el colapso del pulgar que se produce tras la resección simple del trapecio (22-24). Se han desarrollado prótesis que sustituyen sólo la articulación trapeciometacarpiana (2, 14) y prótesis que sustituyen la totalidad del trapecio, siendo estas últimas las más ampliamente utilizadas (6, 19, 22, 23); sin embargo, los resultados a la fecha no son muy promisorios, presentando complicaciones; de ellas, las más frecuentes: inestabilidad del implante, deformación y rotura de la prótesis, sinovitis por silicona, cavitación del metacarpiano alrededor del vástago, erosión y quistes en el escafoides y fracturas óseas.

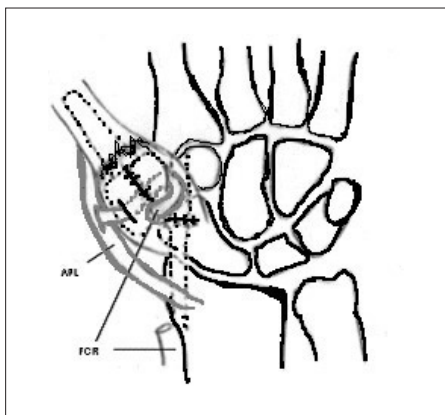
#### • Artroplastia de interposición-suspensión dinámica

Surgen como alternativa a la trapectomía total y artroplastia con endoprótesis. Persiguen proporcionar una buena estabilidad a la columna osteoarticular del primer dedo, evitando las complicaciones de los implantes. Se basan en la realización de plastias con

tendones autólogos que rellenan la cavidad que resulta de la resección del trapecio, conservan la movilidad y estabilizan el pulgar.

Una de las primeras técnicas de interposición-suspensión dinámica fue descrita por Weilby en 1978 (25) y en ella se combina la interposición del APL con la suspensión mediante una tira del FCR. Posteriormente se han descrito muchas variantes técnicas utilizando el FCR (5, 16), el extensor carpi radialis longus (ECRL) (15) y el APL (13, 20).

**Descripción técnica de interposición-suspensión de Weilby.** Las etapas quirúrgicas iniciales son similares a las descritas previamente. Una vez realizada la trapecectomía total, se prolonga la incisión en la cara volar del antebrazo paralela al FCR y se disea una tira de este tendón de unos 6 cm, manteniendo su inserción distal. Esta tira se introduce hasta la cavidad del trapecio y se pasa alrededor de APL y de la inserción del propio FCR varias veces, fijando cada lazada con un punto de monofilamento irreabsorbible de 3/0. El lazo formado debe quedar lo más próximo posible a la base del primer metacarpiano, debiendo el APL quedar imbricado en la cavidad sin excesiva tensión (Figura 5).



**Figura 5.** Esquema que muestra la artroplastia de interposición-suspensión dinámica descrita por Weilby y en la que se utiliza una tira del flexor carpi radialis para hacer un lazo entre este tendón y el abductor pollicis longus que ocupa el espacio que queda tras la realización de una trapecectomía total.

Finaliza la intervención con el cierre de la cápsula, la apertura de la primera corredera extensora, hemostasia, cierre de incisiones cutáneas, vendaje compresivo y férula de escayola que inmovilice el pulgar tres semanas.

Como principales ventajas de esta técnica destacan que se puede obtener una mejora importante de la clínica dolorosa con buena movilidad y estabilidad del

pulgar, con fuerza satisfactoria en pinzas y empuñaduras. Las principales complicaciones observadas son la desestabilización del polo distal del escafoides con desplazamiento volar del mismo y la dificultad para encontrar la tensión adecuada para evitar limitaciones en la aducción del pulgar que pueden hacer necesaria reintervenciones correctoras.

Entre las indicaciones principales de esta técnica se encuentran la artrosis pantrapecial y rizartrosis acompañada de hiperextensión no reductible de la articulación MCF que requiera artrodesis. Es también útil como procedimiento de salvamento tras el fracaso de otras técnicas.

#### REFERENCIAS BIBLIOGRAFICAS

- Alnot J.Y. y Saint Laurent Y. Total trapeziometacarpal arthroplasty. *Ann Chir Main* 1998; 4:11-21.
- Ashworth C.R., Blatt G., Chuinard R.D., Stark H.H. Silicone rubber interposition arthroplasty of the carpometacarpal joint of the thumb. *J Hand Surg* 1977; 2A:345-357.
- Armstrong A.L. The prevalence of degenerative arthritis of the base of the thumb in post-menopausal women. *J Hand Surg* 1994; 19B:340-341.
- Pellegrini V.D. The basal articulations of the thumb: Pain, instability, and osteoarthritis. In: Peimer CA (Ed.). *Surgery of the Hand and Upper Extremity*. New York: McGraw-Hill, 1996, vol 1, pp 1019-1039.
- Burton R.I. Basal joint arthrosis of the thumb. *Orthop Clin North Am* 1973; 4:331-348.
- Burton R.I. y Pellegrini V.D. Surgical management of basal joint arthritis of the thumb. Part II. Ligament reconstruction with tendon interposition arthroplasty. *J Hand Surg* 1986; 11A:324-332.
- De la Caffinière J.Y y Aucouturier P. Trapezio-metacarpal arthroplasty by total prosthesis. *Hand* 1979; 11:41-46.
- Crosby B.E., Linscheid R.L., Dobyns J.H. Scaphotrapezial trapezoidal arthrosis. *J Hand Surg* 1978; 3:223-234.
- Dell P.C. y Muniz R.B. Interposition arthroplasty of the trapeziometacarpal joint for osteoarthritis. *Clin Orthop* 1987; 220:27-34.
- Eaton R.G. y Littler J.W. Ligament reconstruction for the painful thumb carpometacarpal joint. *J Bone Joint Surg* 1973; 55A:1655-1666.
- Froimson A.I. Tendon arthroplasty of the trapeziometacarpal joint. *Clin Orthop* 1970; 70:191-199.
- Gervis W.H. A review of excision of the trapezium for osteoarthritis of the trapeziometacarpal joint. *J Bone Joint Surg* 1949; 31B:537-539.
- Glickel S.Z., Kornstein A.N., Eaton R.G. Long-term follow-up of trapeziometacarpal arthroplasty with coexisting scaphotrapezial disease. *J Hand Surg* 1992; 17A:612-620.
- Kaarela O. y Raatikainen T. Abductor pollicis longus tendon interposition arthroplasty for carpometacarpal osteoarthritis of the thumb. *J Hand Surg* 1999; 24A:469-475.
- Kessler I. y Axer A. Arthroplasty of the first carpometacarpal joint with a silicone implant. *Plast Reconstr Surg* 1971; 47:252-257.
- Necking L.E. y Eiken O. ECRL-strip platy for metacarpal fixation after excision of the trapezium. *Scand J Plast Reconstr Surg* 1986; 20:229-234.
- Nylen S., Johnson A., Rosenquist A.M. Trapezioectomy and ligament reconstruction for osteoarthritis of the base of the thumb. *J Hand Surg* 1993; 18B:616-619.
- Pellegrini V.D. Osteoarthritis of the trapeziometacarpal joint: The pathophysiology of articular cartilage degeneration. I. Anatomy and pathology of the aging joint. *J Hand Surg* 1991; 16A:967-974.
- Pellegrini V.D. Osteoarthritis of the trapeziometacarpal joint: the patho-

- physiology of articular cartilage degeneration. II. Articular wear patterns in the osteoarthritis joint. *J Hand Surg* 1991; 16A:975-982.
20. Poppen N.K. y Niebauer J.J. "Tie-in" trapezium prosthesis: Long-term results. *J Hand Surg* 1978; 3A:445-450.
  21. Sigfusson R. y Lundborg G. Abductor pollicis longus tendon arthroplasty for treatment of arthrosis in the first carpometacarpal joint. *Scand Plast Reconstr Hand Surg* 1991; 25:73-77.
  22. Stokel E.A., Tencer A.F., Driscoll H.L., Trumble T.E., Seattle W.A. A biomechanical comparison of four methods of fixation of the trapeziometacarpal joint. *J Hand Surg* 1994; 19A:86-92.
  23. Swanson A.B. Disabling arthritis at the base of the thumb. Treatment by resection of the trapezium and flexible (silicone) implant arthroplasty. *J Bone Joint Surg* 1972; 54A:456-471.
  24. Swanson A.B., de Groot Swanson G., Watermeier J.J. Trapezium implant arthroplasty: Long-term evaluation of 150 cases. *J Hand Surg* 1981; 6A:125-141.
  25. Swanson A.B. y de Groot Swanson G. Reconstruction of the thumb basal joints. Development and current status of implant techniques. *Clin Orthop* 1987; 220:68-85.
  26. Weilby A. Tendon interposition arthroplasty of the first carpometacarpal joint. *J Hand Surg* 1988; 13B:421-425.
  27. Zancolli E.A., Zancolli E.R., Cagnone J.C. Rizartrosis del pulgar. Tratamiento quirúrgico en estadios iniciales y tardíos. *Revista Iberoamericana de Cirugía de la Mano* 2000; 27(57):8-18.
-