

# Osteoartritis Degenerativa de las Articulaciones Temporomandibulares. Relación entre Sintomatología Dolorosa, Alteraciones Oclusales y Consideraciones Diagnósticas

Carol Weinstein K.

Cirujano Dentista, Universidad de Chile  
Ortodoncista, University of Pennsylvania  
cweinste@vtr.net

## INTRODUCCION

La articulación temporomandibular es una articulación muy compleja. Se encuentra clasificada anatómicamente como una diartrosis bicondílea doble (1). Tiene la particularidad de ser la única articulación del cuerpo que contiene las piezas dentarias como componente funcional íntimamente relacionado. La superficie del cóndilo mandibular articula con la cavidad glenoidea y el cóndilo del hueso temporal. Entre ambas superficies se interpone un disco compuesto por fibrocartilago que genera un compartimiento infradiscal y uno supradiscal. El compartimiento infradiscal es el que contribuye en términos generales a los movimientos de rotación, y el supradiscal, a los movimientos de traslación. Si queremos evaluar a través de imágenes la patología discal, la mejor visualización del disco articular la proporciona una resonancia nuclear magnética.

Los procesos de osteoartritis degenerativa articular tienen efectos en el funcionamiento del sistema estomatognático. Las patologías de disfunción articular están frecuentemente asociadas a las maloclusiones. Existe una creciente cantidad de adultos que se deben someter a tratamientos de ortodoncia por problemas funcionales de este tipo y no por una motivación estética, como a veces se suele pensar.

Los pacientes con alteraciones oclusales, procesos de osteoartritis degenerativa de las articulaciones temporomandibulares (ATM) y sintomatología dolorosa craneofacial, a menudo requieren de una evaluación sistémica que involucra un equipo multidisciplinario con varios profesionales del área de la salud. Desde tiempos inmemoriales, la Odontología y la Medicina se han desarrollado como disciplinas paralelas con muy poca interacción profesional. Es así como los pacientes que son aquejados por estos problemas deambulan entre neurólogos, psiquiatras, reumatólogos, dentistas, kine-

siólogos y psicólogos, entre otros. Lo lamentable es que frecuentemente fracasamos en proporcionar una visión transdisciplinaria que enriquezca el diagnóstico y el plan de tratamiento en beneficio de nuestros pacientes. La mayoría de las veces, porque desconocemos la perspectiva desde la especialidad de nuestros pares.

El presente trabajo tiene por objetivo mostrar distintos casos clínicos donde se pueden observar diferentes combinaciones ante la presencia de sintomatología dolorosa: presencia de osteoartrosis articular, inestabilidad oclusal y la diferencia en el desarrollo de patología según sea el grado de susceptibilidad del huésped. Se enfatizará la evaluación y diagnóstico de estos pacientes, a través del diagnóstico clínico, uso de articuladores y exámenes complementarios, como radiografías, resonancia magnética, tomografía corregida de ATM y tomografía axial computarizada. Se presentará un protocolo para estabilizar a estos pacientes, previo al tratamiento de ortodoncia, mediante el uso de planos estabilizadores de la mandíbula.

## PROTOCOLO DE DIAGNOSTICO

Independiente de si el motivo de consulta es la necesidad de tratamiento de Ortodoncia o un problema de las articulaciones temporomandibulares, el protocolo de estudio es el mismo. A continuación se presenta un resumen de los aspectos más relevantes de dicho estudio. Tras registrar la historia clínica se realiza el examen donde se evalúan las características extraorales (de la cara) e intraorales (de las piezas dentarias) del paciente. Posteriormente se toma un registro fotográfico extraoral e intraoral. Es fundamental correlacionar la fisonomía o biotipo esquelético con las anomalías funcionales de piezas dentarias y otras estructuras del sistema esto-

matognático. Luego se solicitan exámenes radiográficos de rutina, como radiografías panorámicas, telerradiografías de perfil y posteroanterior. En seguida, según el caso, se complementa con otras radiografías, como la de carpo, retroalveolares totales o de articulación temporomandibular, donde preferimos la tomografía corregida de ATM. Esta última es una radiografía de la articulación donde se determina el eje transversal del cóndilo mandibular. Se toman tres cortes por cóndilo perpendicular al eje mayor en distintas posiciones mandibulares. La tomografía corregida es un examen complementario que, a bajas dosis de radiación, permite evaluar la morfología de las superficies articulares y su rango de movimiento de una forma estandarizada reevaluable en el tiempo. Si los resultados son desfavorables, en ocasiones complementamos con una Resonancia Magnética cuando nos preocupan los componentes articulares blandos. El TAC también aparece como una alternativa para la evaluación del componente óseo.

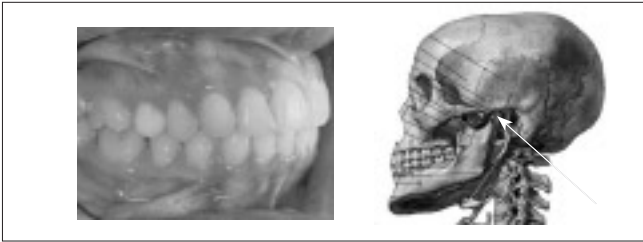
Se realizan también estudios de cefalometría, donde, con la ayuda de puntos anatómicos de tejidos blandos y duros, se hacen mediciones que contribuyen al diagnóstico del biotipo del paciente. Con dichas mediciones se puede predecir el tipo de crecimiento y es posible hacer estimaciones en relación al resultado del tratamiento a realizar (objetivo visual de tratamiento).

Por último, y muy relevante en el diagnóstico articular, está el montaje en el articulador. Roth (2) incorporó el uso de articuladores en el diagnóstico de las maloclusiones. Tradicionalmente, en la ortodoncia se ha trabajado con modelos de las piezas dentarias del paciente articulados manualmente en la posición donde las piezas dentarias entran en mayor cantidad de contacto. Un articulador (Figura 1) es un aparato que permite relacionar los modelos del maxilar superior e inferior cuando la articulación está en relación céntrica (se define más adelante) o en la posición más aproximada a ésta, posible de registrar, al momento de hacer el montaje. Para entender el porqué del uso del articulador, es fundamental definir dos conceptos. Máxima intercuspidación es la máxima cantidad de contactos dentarios que se obtienen cuando nuestras piezas dentarias ocluyen, es decir, al momento en que nuestra mandíbula contacta el maxilar superior. Este término también se puede encontrar descrito como oclusión céntrica. El otro concepto es el de relación céntrica que corresponde a una posición articular anatómica en la cual el cóndilo mandibular se asienta en el sector más anterior y superior de la cavidad glenoidea del hueso temporal con el disco interpuesto en su segmento medio, que es el más delgado y avascular.

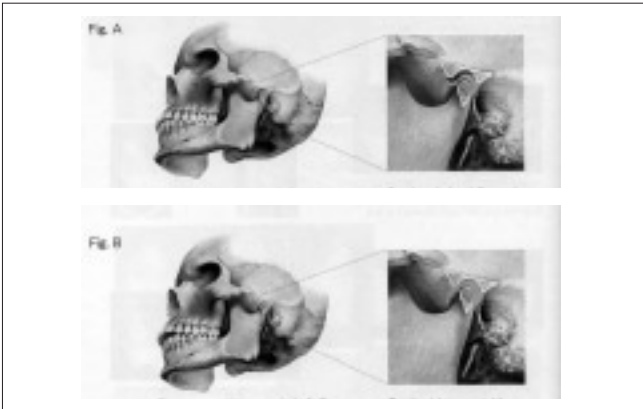


**Figura 1.** CD. De presentación de Filosofía de Tratamiento, del Dr. Roth, GAC.

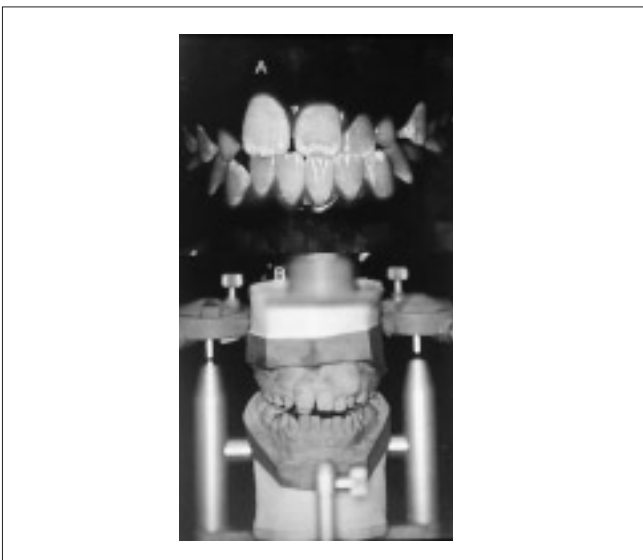
Los casos clínicos se estudian con un articulador, ya que es fundamental considerar la posición de relación céntrica, posición articular más fisiológica, como el punto de partida para el diagnóstico oclusal. Su pérdida puede constituir uno de los factores causales de los dolores de cabeza, de patología articular degenerativa, bruxismo, desgaste dentario y maloclusiones. Uno de los objetivos del tratamiento es obtener la máxima intercuspidación dentaria cuando la mandíbula se encuentra en relación céntrica (Figura 2). La manera de lograr esto puede pasar por distintas modalidades de terapia dental. Podría ser con rehabilitación, desgaste selectivo, ortodoncia, cirugía, o requerir primero el uso de un plano de estabilización oclusal (conocidos como planos de relajación) para modificar el engrama muscular y oclusal que a veces impide el buen asentamiento articular. Según Roth, si no estudiamos los casos en un articulador nos arriesgamos a cometer severos errores de diagnóstico en alrededor de un 15% a un 20% de los casos clínicos. El montaje en articulador aparece, por lo tanto, como un requisito indispensable que proporciona un gran aporte en el estudio de anomalías tanto de niños como de adultos. En la Figura 3 se observa el esquema de una oclusión donde las articulaciones presentan una distracción condilar (A). Al asentar las articulaciones en posición se observa cómo se altera la oclusión, haciéndose evidente la maloclusión real (B). No debemos olvidar que el sistema neuromuscular privilegia el acoplamiento dentario, porque es una necesidad biológica que nuestros dientes entren en contacto para que podamos triturar los alimentos. La consecuencia de esto es que la articulación temporomandibular se ve sometida a esfuerzos mayores que el paciente susceptible no es capaz de tolerar. La Figura 4 muestra una fotografía intraoral de un paciente (A) y el mismo caso en un articulador (B). La ortodoncia debe planificarse a partir del montaje en articulador.



**Figura 2.** CD. De presentación de Filosofía de Tratamiento, del Dr. Roth, GAC. Atlas de Anatomía de Netter.



**Figura 3.** Ikeda, K "Beautiful Smiles", p 14, 2000.



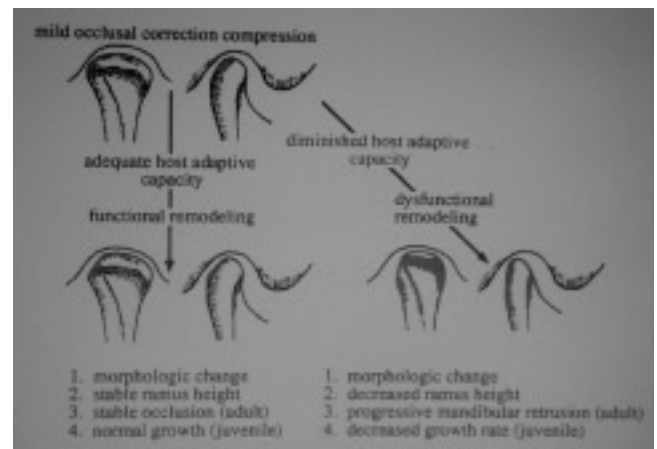
**Figura 4.**

## SUSCEPTIBILIDAD ARTICULAR

Arnett (3, 4), cirujano maxilofacial norteamericano, ha dedicado gran parte de su carrera al estudio de la reabsorción condilar idiopática. Describe factores tanto internos como externos que afectan la aparición de dicha patología. No es el objetivo de este artículo anali-

zar los múltiples factores internos que afectan el metabolismo óseo y que podrían ser agentes causales de pérdida ósea, sino que nos centraremos en los factores externos donde la inestabilidad oclusal aparece como agente etiológico, o bien, agravante de patología basal. Es importante destacar el tema de la susceptibilidad del huésped al cual se refiere Arnett. Existen pacientes que presentan ciertos indicios de reabsorción, pero dependiendo si son huéspedes con adecuada o inadecuada capacidad adaptativa, desarrollarán un remodelamiento funcional o disfuncional, respectivamente (Figura 5). Por esta razón, Hatcher, radiólogo norteamericano, ha esquematizado distintos grados de reabsorción condilar evidenciable en aspectos morfológicos a partir de la toma de tomografías corregidas de ATM (5).

A continuación se presentarán tres casos clínicos donde se manifiestan distintas patologías oclusales y articulares, con el propósito de ilustrar algunos de los conceptos ya mencionados.



**Figura 5.** Arnett GW et al. Progressive Mandibular Retrusion-Idiopathic Condylar Resorption. Part 1. Am J Orthod Dent Ortho 1996 ; 110 :8-15.

## CASO 1

Paciente de sexo femenino, de 37 años de edad. La paciente acude a nuestra consulta para que tratemos a su hijo. Surge el interés personal de quien escribe por examinarla, ya que llama la atención el gran desgaste dentario que presenta. A pesar de ser una paciente asintomática, el examen revela una gran discrepancia entre relación céntrica y oclusión céntrica. El interés de presentar este caso es ilustrar cómo se manifiesta una discrepancia de este tipo en relación a la modificación facial (Figura 6) y dentaria (Figura 7). Se tomaron fotografías haciendo ocluir a la paciente y posteriormente manipulando la mandíbula, aproximando la posición de relación céntrica articular. La paciente funciona, por lo tanto, en una posición de acomodación anterior de

la mandíbula. Si bien esta paciente no presenta sintomatología dolorosa, el desgaste dentario es un signo que refleja que el sistema se encuentra desbalanceado. La paciente ha desarrollado bruxismo, ya que durante la noche sus articulaciones tienden a aproximarse a la relación céntrica y existe una tendencia a desgastar las interferencias dentarias que impiden el asentamiento condilar. Si bien no hay registros para comprobarlo, la paciente no es susceptible al daño articular, ya que, dada la gran discrepancia, es sorprendente que no haya sintomatología dolorosa. No existe en este caso un estudio convencional, debido a que la paciente sólo fue examinada a petición del autor.

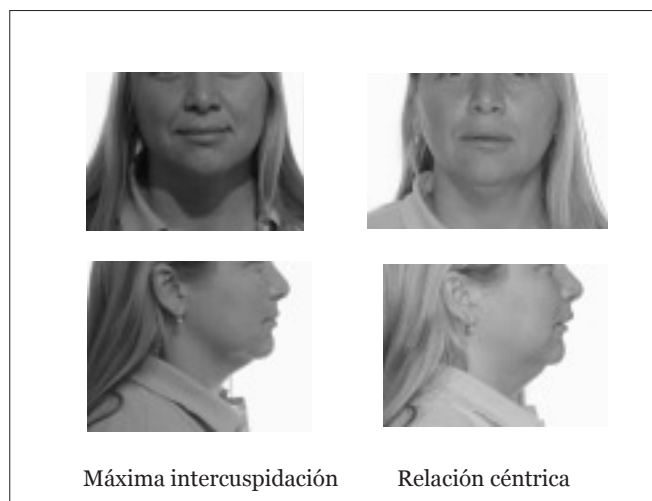

Figura 6.

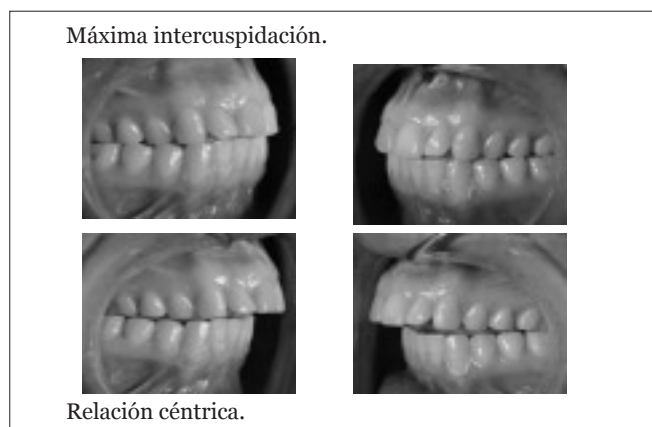


Figura 7.

## CASO 2

Paciente de sexo femenino, de 38 años (Figura 8). Referida por su neurólogo con el propósito de tratar la disfunción articular detectada por su médico. En la anamnesis general se constataron molestias sistémicas

a nivel articular y sintomatología dolorosa bilateral a nivel de las ATM. La paciente relata historia de trastornos tiroideos y depresión en tratamiento. Sus niveles de prolactina y progesterona están alterados.

En la telerradiografía de perfil (Figura 10) se observan indicios de alteración del equilibrio craneocervicofacial. Entre ellos podemos mencionar el doble contorno mandibular, una escotadura antegonial aumentada y pérdida de la lordosis cervical. En la radiografía panorámica se detectó (Figura 9) la existencia de gran reabsorción condilar al lado derecho y tejido óseo de estructura poco densa a nivel del cuerpo mandibular. Dado el hallazgo radiográfico de la reabsorción ósea, solicitamos una resonancia nuclear magnética para ver el funcionamiento de la articulación temporomandibular y una TAC.

Previa interconsulta con el reumatólogo, se procedió al estudio. La paciente presenta un proceso de osteoartrosis articular degenerativa de origen multifactorial sistémico y dentario. Relata dolor muscular y articular, desgaste dentario, discrepancia entre relación y oclusión céntrica, distracción condilar vertical, reabsorción articular, asimetría de Williams (asimetría facial).

La Figura 11 representa un corte de tomografía axial computarizada donde se observa una vista posteroanterior de ambas articulaciones temporomandibulares. Se aprecia una degeneración de ambas superficies, mandibular y temporal, al lado derecho (Figura 12) en la TAC. La ATM izquierda (Figura 13) se observa con superficie ósea indemne, pero con subluxación articular, el cóndilo mandibular sobrepasa la eminencia articular del temporal en movimiento. En la RNM (Figura 14) se observa una hipertrofia muscular en el lado derecho que presenta la reabsorción condilar. El disco articular izquierdo se encuentra en posición adelantada respecto al cóndilo, lo que hace pensar que la función de la paciente se realiza sobre un tejido metaplásico (Figura 15).

Existe un severo compromiso articular e inestabilidad de los componentes oclusales relacionados. Es importante destacar que el biotipo esquelético de la paciente contribuye a su patología. Es una paciente clase II esquelético, lo que habla en términos generales de una mandíbula pequeña en relación al maxilar superior. Con el propósito de masticar y triturar los alimentos, la paciente tiende a forzar su mandíbula en una posición anterior, sometiendo así sus articulaciones a un exceso de carga. Existe una gran discrepancia entre relación céntrica y máxima intercuspidación, lo que queda en evidencia con el montaje en articulador (Figura 16). La paciente presenta también compromiso periodontal.

Actualmente, estamos trabajando con un plano de reposicionamiento mandibular (Figura 17) para aliviar

las molestias articulares, asentar los cóndilos y estabilizar la oclusión. La paciente ha recibido tratamiento kinésico. En relación al plano, la indicación es utilizarlo 24 horas al día con el propósito de reprogramar su engrama neuromuscular y asentar sus articulaciones en relación céntrica. Como resultado de la terapia, la nueva relación dentaria de la paciente (Figura 18) comienza a asemejarse al montaje en articulador original (Figura 16). La fisonomía facial también cambia al estabilizarse la mandíbula en una posición más posterior, acentuando la clase II esquelética. La Figura 19 representa la posición condilar medida en el articulador, donde se puede observar que los cóndilos (representados por los puntos rojos) están reposicionándose hacia arriba, lo que habla de una distracción vertical de los cóndilos, que es lo más frecuente. Los cóndilos han ascendido hacia el centro del gráfico, que representa la relación céntrica capturada con el montaje, aproximadamente 2 mm, que es una distancia significativa a nivel articular. Lo que sucede en general es que al asentarse los cóndilos arriba y adelante se produce un fenómeno de rotación posterior de la mandíbula que aumenta la distancia entre incisivos superiores e inferiores en sentido tanto vertical como horizontal, poniéndose en evidencia una mordida abierta. La paciente actualmente presenta una gran disminución de la sintomatología dolorosa. Una vez estabilizada la articulación, se reevalúa el caso y se planifica el tratamiento a seguir para corregir la maloclusión y el problema esquelético. El pronóstico es reservado, ya que no es posible predecir si continuará la reabsorción ósea.



Figura 8.

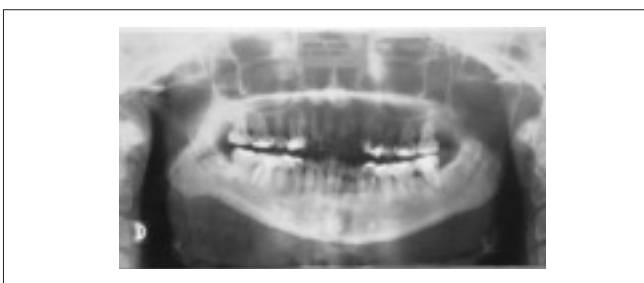


Figura 9.  
 - Cóndilo derecho con reabsorción condilar.  
 - Osteoartritis degenerativa.  
 - Escotadura antegonial acentuada.

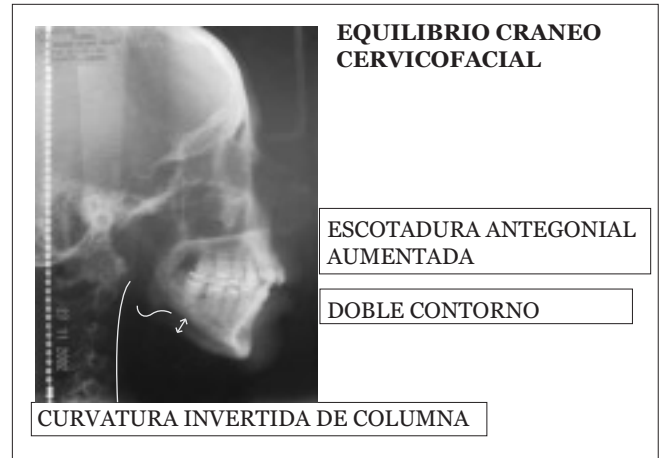


Figura 10.

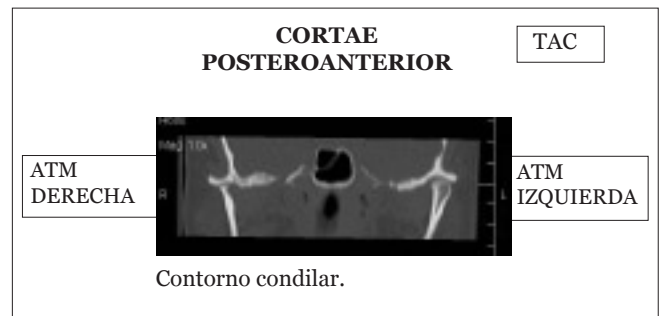


Figura 11.

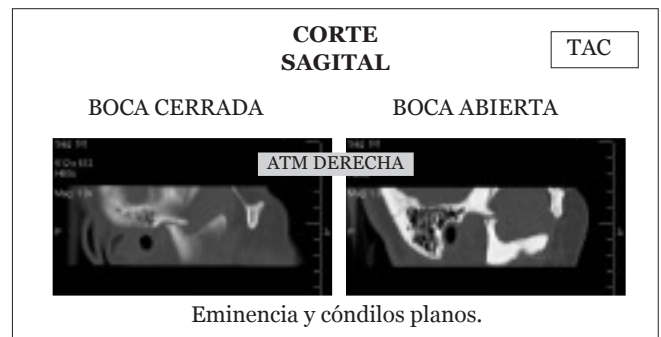


Figura 12.

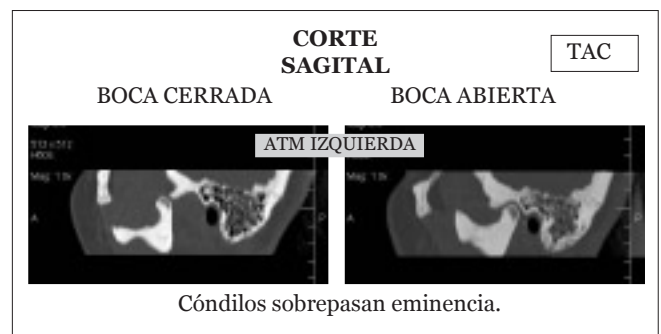
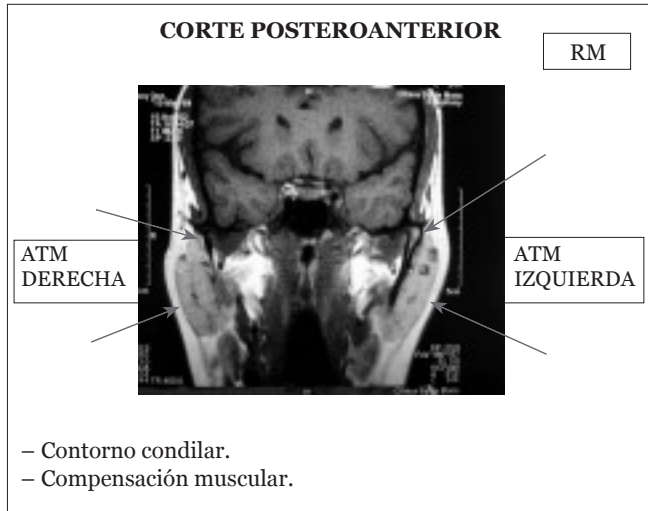
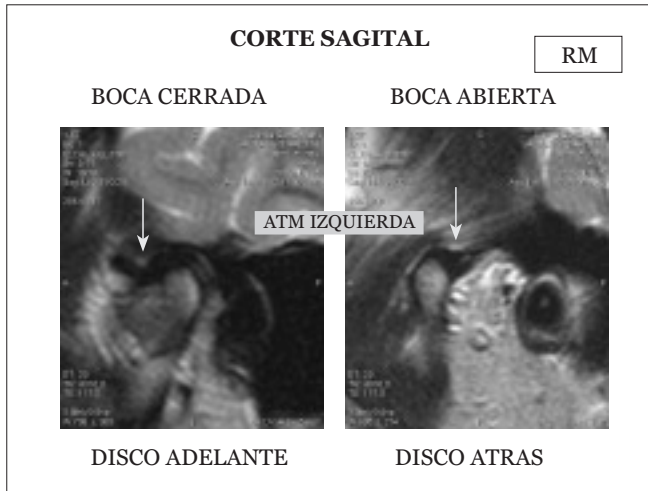


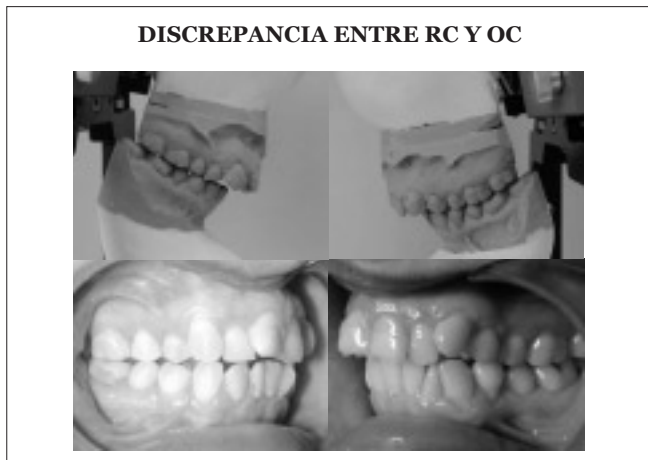Figura 13.



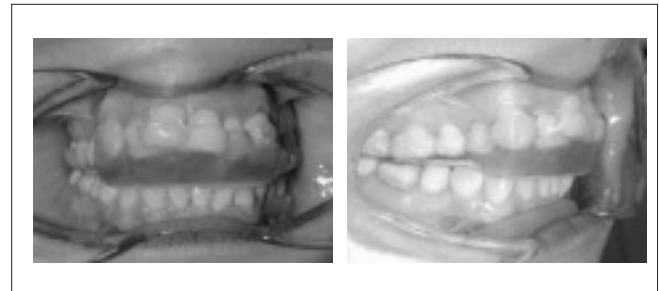**Figura 14.**



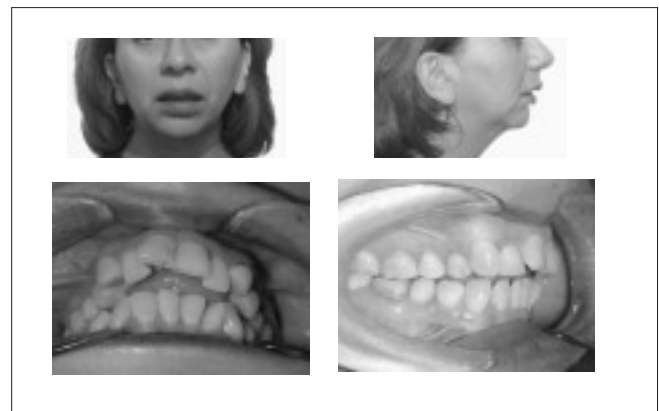**Figura 15.**



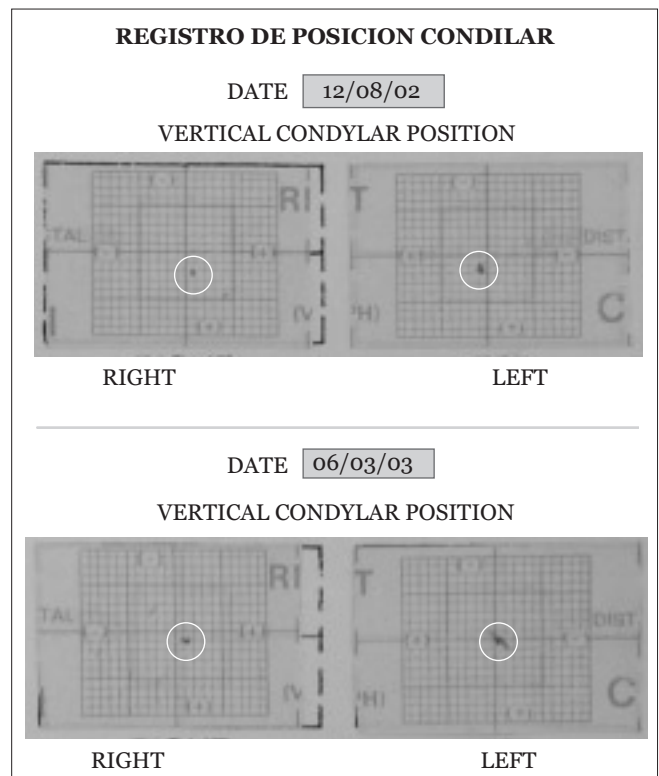
**Figura 16.**



**Figura 17.**



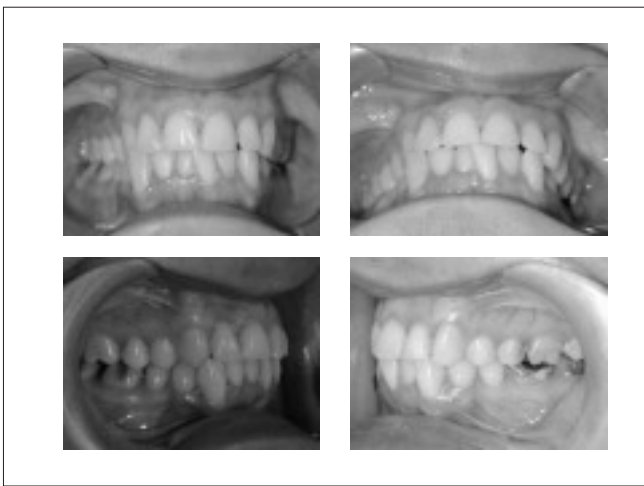
**Figura 18.**



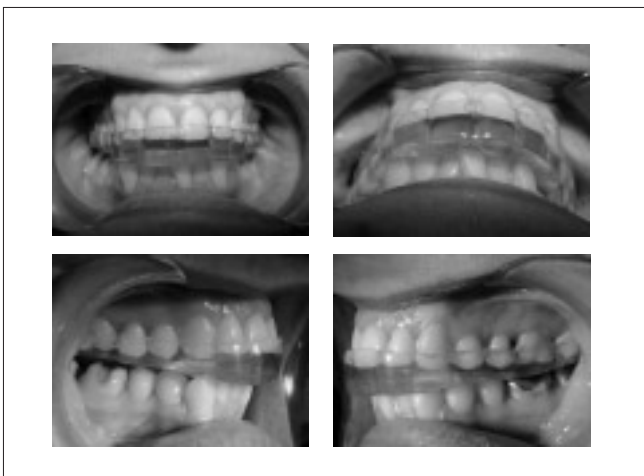**Figura 19.**

### CASO 3

Paciente de sexo femenino, de 42 años de edad. Al igual que el caso anterior, acude derivada por neurólogo, donde consultó por fuertes dolores de cabeza. Se procede con el estudio de rutina, donde se descubre que existe una gran discrepancia entre la posición de máxima intercuspidad dentaria (Figura 20) y la relación céntrica articular. En este caso, la articulación temporomandibular muestra un compromiso estructural mucho más leve que en el caso anterior; por lo tanto, además de las radiografías de rutina, se solicita una tomografía corregida de ATM (Figura 24). El problema causante de la gran cefalea y sintomatología muscular en este caso fue la maloclusión que presenta la paciente, lo cual la fuerza a ocluir en una posición de acomodación.

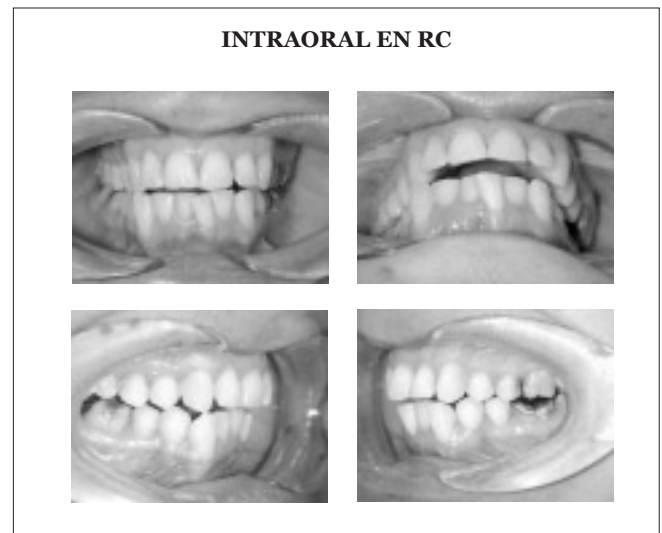


**Figura 20.**



**Figura 21.**

El objetivo de mostrar este caso es observar los cambios faciales (Figura 23) que produce el uso de un plano de reposicionamiento mandibular (Figura 21). Tras algunos meses de estabilización desaparecieron los dolores de cabeza, y se observa cómo la relajación muscular modificó la fisonomía de la paciente. Las fotografías superiores corresponden a fotografías iniciales, y las inferiores son registros después de cinco meses de utilización del plano. La terapia de plano permite corregir la posición mandibular, y en ese momento se evidencia la maloclusión verdadera que presenta la paciente (Figura 22). En este caso en particular, la estabilización requerirá más tiempo, porque existe una asimetría facial de origen esquelético que es difícil de pesquisar por un observador no experimentado. El otro aspecto interesante de este caso es que, con frecuencia, en los pacientes que inicialmente tienen sintomatología dolorosa y contractura neuromuscular, el montaje inicial no logra reflejar la magnitud del problema. En ellos, después del uso del plano, una vez que la neuromusculatura se encuentra más relajada se logra obtener un registro mucho más fidedigno de la relación céntrica. En la Figura 25 se observa que el segundo montaje se aproxima mejor a la relación céntrica, evidenciándose un movimiento de la mandíbula hacia abajo y atrás. Cuando el caso esté completamente estable se procederá a planificar el tratamiento de ortodoncia. Lo importante es destacar que si se omite esta primera etapa se corre el riesgo de no considerar parte del problema en el diagnóstico.



**Figura 22.**

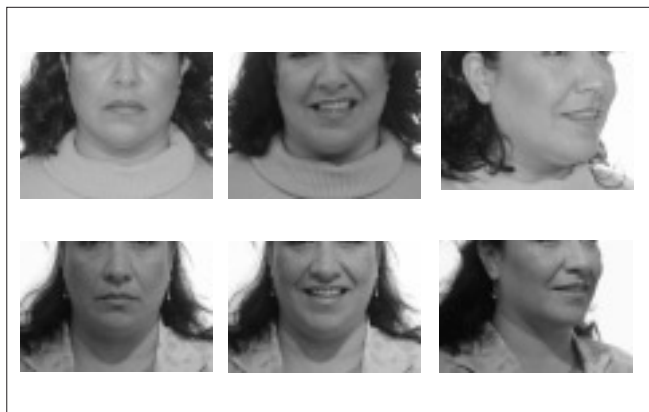


Figura 23.

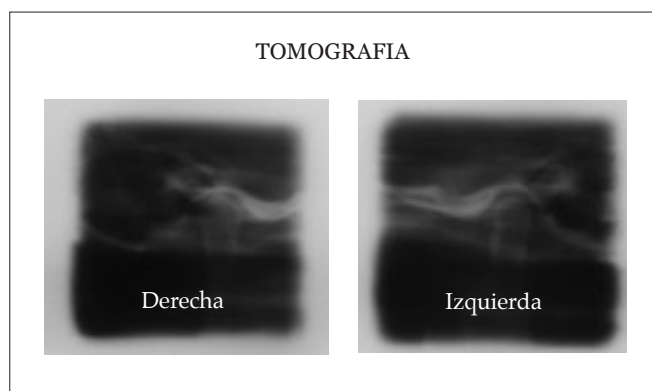


Figura 24.

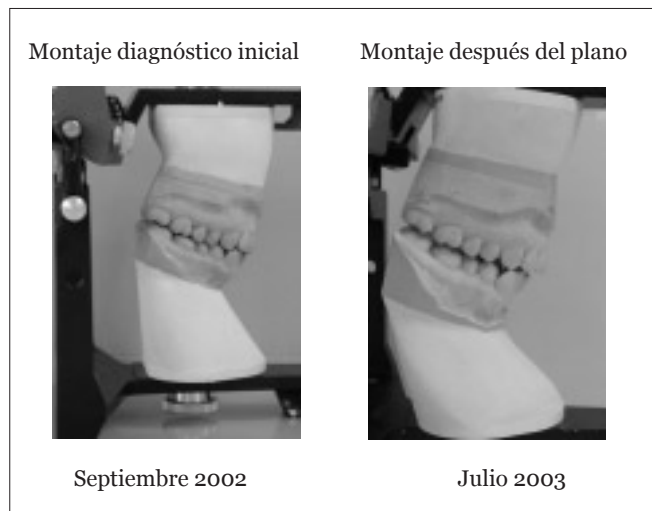


Figura 25.

## DISCUSION

La Ortodoncia basada en los principios descritos en este artículo es lo que se conoce como Filosofía de Tratamiento, del Dr. Ronald Roth (6-8). Roth recopiló los principios que rigen las distintas áreas de la Odontología para desarrollar una forma de diagnóstico y tratamiento de los casos clínicos. Su contribución a la Ortodoncia ha sido demostrar que la colocación de frenillos es mucho más que alinear piezas dentarias en forma correcta. Su filosofía basa el tratamiento en cinco objetivos, entre los cuales se encuentran la salud articular, salud periodontal, función y estética dentaria, estética facial y satisfacer las inquietudes del paciente. Los tratamientos deben solucionar todas estas áreas, y debemos evitar realizar tratamientos que no cumplan con dichos requerimientos. En la actualidad, la articulación temporomandibular constituye un pilar fundamental en el tratamiento, ya que es el punto de partida en el diagnóstico de las maloclusiones. Posteriormente, la estabilidad oclusal se transforma en un sustrato clave en la estabilidad del componente articular. Este enfoque es el mismo para estudiar a niños y adultos. Si las articulaciones temporomandibulares no se consideran en el diagnóstico de los niños, sus efectos negativos serán evidenciables en varios de ellos a futuro. En relación a los pacientes adultos, actualmente existe una creciente demanda por parte de la población adulta para resolver problemas funcionales con ortodoncia. El paciente adulto que requiere este tipo de tratamientos es un paciente de alta complejidad que frecuentemente necesitará evaluaciones de distintos profesionales del área de la salud. Por esta razón, es importante que conozcamos la labor de nuestros pares, con el objetivo de ampliar nuestros conocimientos, lo que se traducirá en un mejor servicio para nuestros pacientes.

## REFERENCIAS BIBLIOGRAFICAS

1. Montenegro MA et al. Histología y Embriología del Sistema Estomatognático, Ediciones Universidad de Chile 1986:127-132.
2. Roth R. Functional Occlusion for the Orthodontist Part I. J Clinical Ortho, Volumen XV Número 1 1981.
3. Arnett GW et al. Progressive mandibular retrusion-idiopathic condylar resorption. Part 1. Am J Orthod Dent Ortho 1996; 110:8-15.
4. Arnett GW et al. Progressive mandibular retrusion-idiopathic condylar resorption. Part 2. Am J Orthod Dent Ortho. 1996; 110:117-127.
5. Hatcher D. Presentación 2001, Universidad de Pennsylvania, USA.
6. Roth R. Functional Occlusion for the Orthodontist Part II. J Clinical Ortho 1981; Volumen XV Número 2.
7. Roth R. Functional Occlusion for the Orthodontist Part II. J Clinical Ortho 1981; Volumen XV Número 3.
8. Roth R. Functional Occlusion for the Orthodontist Part III. J Clinical Ortho 1981; Volumen XV Número 4.