

Crioglobulinemias

Masumi Grau T.

Servicio de Reumatología, Hospital San Juan de Dios

Summary

Cryoglobulinemia is a systemic vasculitis that principally affects small and medium caliber vessels. It is thought that the immunocomplex deposit made up of cryoglobulins that precipitate at temperatures under 38°C activate vessel wall complement, which in turn causes damage to the same. The cryoglobulins have been found in a wide spectrum of pathologies, though generally transitory and with no clinical importance.

Monoclonal cryoglobulinemia is associated with hematologic diseases, while mixed cryoglobulinemias are found in infectious and systemic diseases. The association between the hepatitis C (VHC) virus and mixed cryoglobulinemias (MC) is more and more evident, and estimates show that 90% of cases include this infection. Clinical manifestations are varied and are due to the tissuer ischemia caused by vessel occlusion, affecting the skin and visceral organs. Chronic VHC infection induces a persistent stimulation of the immune system, generating a constellation of autoimmune and neoplastic diseases.

Key words: *Mixed cryoglobulinemai, VHC, Sjögren's syndrome.*

INTRODUCCIÓN

El término crioglobulinemia se refiere a la presencia de una o más inmunoglobulinas (Ig's) que precipitan a temperaturas bajo 37°C y que se redisuelven al calentarlas.

Wintrobe y Buell son los primeros en describir la precipitación de las proteínas séricas inducidas por el frío en 1933. El término crioglobulinemia fue acuñado por Lerner y colaboradores en el año 1947. Meltzer y Franklin en 1966 describieron los síntomas típicos asociados a la crioglobulinemia, particularmente la tríada de púrpura, artralgias y mialgias.^{1,2}

La existencia de crioglobulinas circulantes (crioglobulinemia) no siempre se asocia con síntomas, por lo que se ha acuñado el término síndrome crioglobulinémico para referirse a los pacientes con crioglobulinemia y que presentan manifestaciones clínicas.

La crioglobulinemia conduce a una vasculitis sistémica que compromete arterias y venas de pequeño calibre, y menos frecuentemente de mediano calibre, las cuales se dañan por el depósito de inmunocomplejos en su pared y la consecuente activación del complemento, o también por un fenómeno isquémico debido a una directa obstrucción de los vasos.¹

Es frecuente encontrar pequeñas cantidades de material crioprecipitable en el suero de pacientes normales, el cual se cree que es debido a las interacciones fisiológicas entre las inmunoglobulinas. Por el contrario, la crioprecipitación que ocurre en la crioglobulinemia se debe a características intrínsecas de los componentes de las Ig's tanto monoclonal como policlonal.² Diversas hipótesis se han postulado para explicar este fenómeno, entre ellas, cambios estructurales en las porciones variables de las cadenas pesadas (H) y livianas (L); una reducida concentración de ácido siálico; escasa concentración de galactosa en la porción Fc de la Ig y la presencia de sitios de N-glicosilación en los dominios CH3 como resultado de mutaciones somáticas de Ig's durante las respuestas autoinmunes.³

Desde los reportes iniciales en 1990 sobre la asociación entre las crioglobulinemias y el virus de la hepatitis C (VHC) se ha evidenciado que muchas de aquellas llamadas crioglobulinemias "esenciales" están en realidad asociadas a la infección por VHC. Estos hallazgos han conducido en estos últimos años a importantes cambios tanto en la clasificación como en el tratamiento de las crioglobulinemias.

CLASIFICACIÓN

Brouet *et al.* clasificaron las crioglobulinas en tres tipos según la composición inmunológica del crioprecipitado, siendo actualmente válida, ya que ofrece una buena correlación con enfermedades asociadas y manifestaciones clínicas.⁴

Las *crioglobulinemias tipo I* están compuestas por un único tipo de Ig monoclonal, usualmente IgM. Entre un 10% a un 15% de los pacientes con crioglobulinemia pre-

sentan crioglobulinemia de tipo I. Se encuentran habitualmente en pacientes con enfermedades linfoproliferativas (macroglobulinemia de Waldenström, mieloma múltiple, linfoma no-Hodgkin, leucemia linfocítica crónica). Las crioglobulinemias monoclonales son generalmente asintomáticas y cuando presentan síntomas clínicos éstos derivan de alteraciones hemorreológicas que incluyen acrocianosis, fenómeno de Raynaud y gangrena.⁴

Entre un 5% a 10% de todos los pacientes con mieloma múltiple presentan proteínas monoclonales precipitables. En ocasiones se encuentran crioglobulinas monoclonales en ausencia de alguna discrasia de células plasmáticas, en cuyo caso la condición se denomina crioglobulinemia monoclonal “esencial”. Un porcentaje de estos pacientes eventualmente desarrollará una discrasia maligna de células plasmáticas.^{4,5}

Las *crioglobulinemias tipo II y III* o crioglobulinemia mixta (CM) son complejos inmunes compuestos por IgG’s policlonales e IgM’s mono o policlonales, respectivamente. La crioprecipitación resulta de la reducida solubilidad de los complejos inmunes IgM-IgG. Entre un 50% a 60% de los pacientes con crioglobulinemia presentan CM tipo II. Las IgM’s monoclonales casi siempre presentan cadenas livianas kappa y representan autoanticuerpos con actividad de factor reumatoideo (FR). La mayoría de estas IgM’s reaccionan con IgG’s intactas y con fragmentos Fab, como también con fragmentos Fc de IgG’s autólogos.

Entre un 30% a 40% de los pacientes con crioglobulinemia presentan CM tipo III, la cual se caracteriza por una combinación de inmunoglobulinas policlonales.

Las CM tipo II y III se presentan en diversas enfermedades, tanto en aquellas de etiología infecciosa, inmunológica o neoplásica.^{4,5} Éstas son las que se asocian a la tríada clínica típica y que presentan compromiso cutáneo y visceral frecuente. Otra forma de referirse a esta misma condición es vasculitis crioglobulinémica (VC).

Utilizando métodos más sensibles de detección de anticuerpos (immunoblot, electroforesis en gel de poliacrilamida) se ha logrado caracterizar un nuevo tipo serológico de CM, el tipo microheterogéneo u oligoclonal. La *crioglobulinemia oligoclonal* se define por la presencia de más de dos bandas heterogéneas de cadenas pesadas (IgM’s oligoclonal o una mezcla de IgM’s monoclonal y policlonal). Este tipo oligoclonal pareciera ser un estadio intermedio en la evolución de CM tipo III hacia CM tipo II. De hecho, durante la infección crónica activa de VHC las CM pueden variar el tipo inmunohistoquímico, siendo la CM tipo II más estable en el tiempo que la CM tipo III y que la oligoclonal.^{1,2,4}

Cuando se encuentran crioglobulinas en la ausencia de alguna enfermedad de base bien definida, se denomina crioglobulinemia mixta “esencial”.

En la actualidad no existen criterios diagnósticos establecidos para las CM. En la Tabla 1 se muestran los criterios preliminares propuestos para las CM.

TABLA 1.
CRITERIOS PROPUESTOS PARA LA CLASIFICACIÓN DE PACIENTES CON CRIOGLOBULINEMIA MIXTA (CM)

Crterios	Serológicos	Patológicos	Clínicos
Mayor	Crioglobulinas mixtas C4 bajo	Vasculitis leucocitoclástica	Púrpura
Menor	FR (+) VHC (+) VHB (+)	Infiltrados de clones de LB (hígado y/o MO)	Hepatitis crónica GNMP Neuropatía periférica Úlceras cutáneas

Síndrome de CM (definitivo)

- crioglobulinas mixtas (± C4 bajo) + púrpura + vasculitis leucocitoclástica
- crioglobulinas mixtas (± C4 bajo) + 2 síntomas clínicos menores + 2 hallazgos serológicos/ patológicos menores.

CM esencial o secundaria

- ausencia o presencia de desórdenes conocidos (infección, inmunológicos o neoplásicos)

HALLAZGOS DE LABORATORIO

Cuando existe sospecha de crioglobulinemia, la extracción de sangre debe realizarse con una jeringa calentada a 37°C y luego permitir su coagulación en un ambiente a la misma temperatura. Posteriormente se centrifuga y el suero se mantiene refrigerado a 4°C por siete días. En los casos positivos las crioglobulinas precipitan al fondo de los tubos de ensayo y se observa un crioprecipitado blanquecino. Para la medición del criocrito la muestra debe ser centrifugada a 4°C durante 15 minutos. Cuando el precipitado se disuelve completamente a 37°C, se trata de una muestra positiva para crioglobulinas y debe practicarse además el test de verificación con Buffer Acetato 0,1M.

Para la determinación inmunoquímica de las crioglobulinas se realiza una inmunoelectroforesis.²

En cuanto a los niveles de complemento sérico, éstos se hallan invariablemente reducidos, en particular C4, que en ocasiones se encuentra indetectable. Algunas IgM's presentan actividad anticomplemento. Las IgM's muestran actividad de factor reumatoideo aun cuando sus concentraciones séricas sean normales.

A nivel de la médula ósea se presentan cúmulos focales de linfocitos y un leve aumento en la presencia de células plasmáticas.

MANIFESTACIONES CLÍNICAS

La crioglobulinemia produce síntomas por dos principales mecanismos: vasculitis, debido al depósito de inmunocomplejos IgM-IgG en las paredes de los vasos que conducen a la activación del complemento, y por la isquemia de tejidos como resultado de la oclusión de vasos.

Síntomas cutáneos

La lesión característica de las crioglobulinemias es el púrpura palpable, usualmente confinado a las extremidades inferiores, ya que el estasis venoso promueve la crioprecipitación. Éste se presenta en el 90% de los casos, pudiendo complicarse con la formación de úlceras en un 10% a 20% de los pacientes al momento del diagnóstico.⁴ Las lesiones generalmente son no pruriginosas y pueden ser intermitentes, dejando una hiperpigmentación en la piel de las piernas luego de repetidos episodios de púrpura. A nivel histológico se observa una vasculitis que compromete principalmente la dermis, aunque es frecuente el compromiso del tejido subcutáneo. El fenómeno de Raynaud se presenta en el 40% de los pacientes con o sin necrosis de la punta de la nariz, las orejas, los dedos, pies o piernas. La acrocianosis y livedo reticularis se presenta en un 15% y 1% de los pacientes, respectivamente.^{2, 4, 5}

Síntomas articulares

La artralgia es otro síntoma muy frecuente, el cual se presenta con episodios de recurrencia y remisión. Las articulaciones más habitualmente involucradas son las interfalángicas proximales, las metacarpofalángicas, rodillas y tobillos. La presencia de artritis es rara.^{2, 4, 5}

Neuropatía periférica

La neuropatía periférica se define como una alteración tanto motora como sensitiva de los nervios periféricos, la cual es confirmada mediante estudio electrofisiológico. El mecanismo patogénico se cree sería una vasculitis de los vasa nervorum, como también el daño autoinmune directo de los nervios. En más del 60% de los pacientes se presentan parestesias dolorosas en piernas y debilidad muscular. A pesar de que la neuropatía motora es infrecuente, cuando ésta ocurre puede ser muy severa. La evolución clínica de la neuropatía periférica es progresiva y no se beneficia de la adición de interferón al tratamiento esteroideal.^{2, 4, 5}

Compromiso renal

El compromiso renal es clínicamente evidente en el 20% a 30% de los pacientes con CM y es una causa importante de morbilidad. La nefropatía crioglobulinémica es considerada ahora una entidad clinicopatológica particular. Ésta se caracteriza por proteinuria, elevación de la creatinemia, insuficiencia renal progresiva y glomerulonefritis membranoproliferativa (MPGN) en la biopsia renal.

Compromiso hepático

A pesar de que los pacientes se encuentran habitualmente libres de síntomas, sobre el 50% de ellos presenta signos de hepatitis crónica leve a moderada al momento del diagnóstico. El compromiso hepático se caracteriza por elevación anormal de las enzimas hepáticas con o sin alteraciones histológicas o ecográficas de hepatitis crónica, cirrosis o carcinoma hepatocelular. Evolucionan a cirrosis en un 25% de los casos. Una asociación estadísticamente significativa se ha visto entre cirrosis y crioglobulinemias. La presencia de crioglobulinas se asocia con un mayor riesgo de desarrollar cirrosis en pacientes con hepatitis crónica por VHC.⁶

Desórdenes linfoproliferativos de células B

Las neoplasias linfoproliferativas son las neoplasias más prevalentes que ocurren en las CM durante el curso de la enfermedad. De hecho, entre el 5% a 10% de los pacientes con CM desarrollan síntomas y alteraciones histológicas características de LNH.

Según la clasificación REAL/WHO, los subtipos más frecuentes son: linfoplasmático (29%), de célula B grande difusa (27%), folicular (16%), zona marginal (10%) y células del manto (7%). Estos linfomas se caracterizan por una alta prevalencia de compromiso extranodal, especialmente comprometiendo hígado y glándulas salivales mayores. Las células de estos órganos infectadas con VHC actúan como reservorios, estimulando la proliferación de las células B.⁴

Síndrome sicca

El síndrome sicca se ve con frecuencia al momento del diagnóstico (30%). Habitualmente faltan los hallazgos serológicos e histopatológicos típicos del síndrome de Sjögren (SS). El síndrome sicca es más frecuentemente reportado en la CM tipo II que en la tipo III.⁴

Manifestaciones pulmonares

Un 48% de los pacientes presentan evidencias de compromiso pulmonar, manifestándose éstas con tos no productiva, disnea y dolor pleurítico. La función pulmonar revela defectos de difusión con alteración de la vía aérea pequeña.⁴

Urticaria

La urticaria inducida por frío se presenta en el 15% de los pacientes y puede estar asociada a la activación del complemento y a la degranulación de mastocitos.

Otras manifestaciones

Las hemorragias se observan en un 20% de los pacientes, las cuales pueden involucrar la piel, hemorragia retiniana, epistaxis, hemoptisis y melena. Síntomas constitucionales como calofríos, fiebre, disnea y diarrea pueden ocurrir en algunos pacientes, especialmente luego de la exposición al frío.^{4,5}

ETIOPATOGENIA

Papel de la infección por VHC en la patogenia de las crioglobulinemias mixtas

A partir del desarrollo, en 1989, del test para la detección de anticuerpos anti-VHC se ha logrado establecer que casi la totalidad de los casos de CM, previamente llamados esenciales, están en realidad relacionados a una infección crónica por VHC. Según diversos reportes, se ha estimado que entre el 70% y el 100% de los pacientes con CM presentan anticuerpos anti-VHC. Estos estudios de

grandes poblaciones son de pacientes de origen italiano, en donde en algunos casos también se evidencia la presencia de infección por VHB.⁷⁻¹⁴ Además de la presencia de estos anticuerpos en el suero, se han detectado secuencias de RNA viral en el suero y plasma de estos pacientes, como también, en médula ósea, en células mononucleares periféricas (PBMC) y en los crioprecipitados.

Es bien sabido que el VHC es un virus hepatotropo y linfotropo. La infección del tejido linfóideo puede desencadenar una constelación de desórdenes autoinmunes y linfoproliferativos en individuos crónicamente infectados.

La presencia de crioglobulinas mixtas circulantes en individuos con VHC oscila entre el 40% y 50%, mientras que sólo en el 5% se desarrolla una vasculitis crioglobulinémica.^{1,5,15}

El por qué el VHC induce la producción de CM en algunos pacientes y no en otros no está claro aún, lo cual indica que otros factores además del VHC son necesarios para la producción de crioglobulinas. La asociación de infección por VHC y vasculitis crioglobulinémica es particularmente frecuente en el sur de Europa y es muy rara en el norte del mismo continente, América del Norte y otros países. Considerando lo homogéneo de la distribución del VHC a nivel mundial, es probable que ciertos factores genéticos del virus o del huésped estén contribuyendo en la patogenia de las vasculitis crioglobulinémicas como también en otros desórdenes linfoproliferativos.¹⁵

La presencia de diversos genotipos del VHC que coexisten en una amplia distribución geográfica sugiere que la CM-VHC podría ser causada por un genotipo específico de VHC, aunque ningún trabajo hasta el momento ha logrado demostrar una mayor prevalencia de genotipos específicos entre los pacientes con CM comparado con los grupos controles. Un estudio prospectivo del antígeno leucocitario humano (HLA) clase II se realizó en una larga cohorte de pacientes con VHC con y sin CM asociada.^{7,9} Mediante análisis univariante y polivariante, el HLA-DR11 fue el único factor predictor positivo para la presencia de CM. El HLA-DR7 pareciera proteger contra la producción de CM tipo II. Estos resultados sugieren que los genes involucrados en la respuesta inmune del huésped pueden tener un papel en la patogenia de la CM.

Es sabido que el VHC está formado por una sola hebra de RNA, sin la formación de DNA intermediario, por lo que la secuencia genómica viral no puede integrarse en el genoma del huésped. Esto sugiere que el VHC *per se* no es capaz de generar los diferentes desórdenes linfoproliferativos observados en los pacientes infectados. Se ha propuesto que la infección crónica por VHC induce una estimulación persistente del sistema inmune con expan-

sión clonal de LB y formación de altas concentraciones de inmunocomplejos. La estimulación crónica de los linfocitos B que producen IgM con actividad de factor reumatoideo, resulta en una transformación monoclonal.¹⁵

Diversos estudios han entregado evidencia de una nueva hipótesis para la etiología y fisiopatología de la CM-VHC. El mimetismo molecular entre ciertos antígenos del VHC, como el NS5A y autoantígenos del huésped, puede ser el responsable de la activación de linfocitos B y la producción de autoanticuerpos.¹⁵

Además, un significativo porcentaje de PBMC de individuos VHC positivos, especialmente aquellos con CM tipo II, presentan una traslocación t(14;18) responsable de la activación de Bcl-2. Este protooncogén inhibe la apoptosis conduciendo a la prolongada supervivencia de los LB y consecuentemente la expansión clonal es responsable de la gran producción de autoanticuerpos.

Por otro lado, se ha visto que la proteína de envoltura E2 es capaz de unirse a CD81, la cual se expresa tanto en hepatocitos como en linfocitos B. Este CD81 es una proteína de superficie, la cual es parte del complejo CD21, CD19 y Leu 13, teniendo como función reducir el umbral de activación de la célula B. La interacción con E2 aumenta la frecuencia del reordenamiento VDJ en aquellas células activadas.¹⁵ Una posible consecuencia es la producción de aberraciones genéticas importantes que conducen en algunos casos al desarrollo de malignidad.

Se han detectado complejos VHC/IgG y VHC/lipoproteína (VLDL) en el suero de pacientes infectados con VHC, los cuales podrían actuar como superantígenos para las células B, induciendo la síntesis de IgM no reactivo contra VHC, pero con actividad de factor reumatoideo. De esta forma inducirían la formación de inmunocomplejos a través de una estimulación crónica de una población espe-

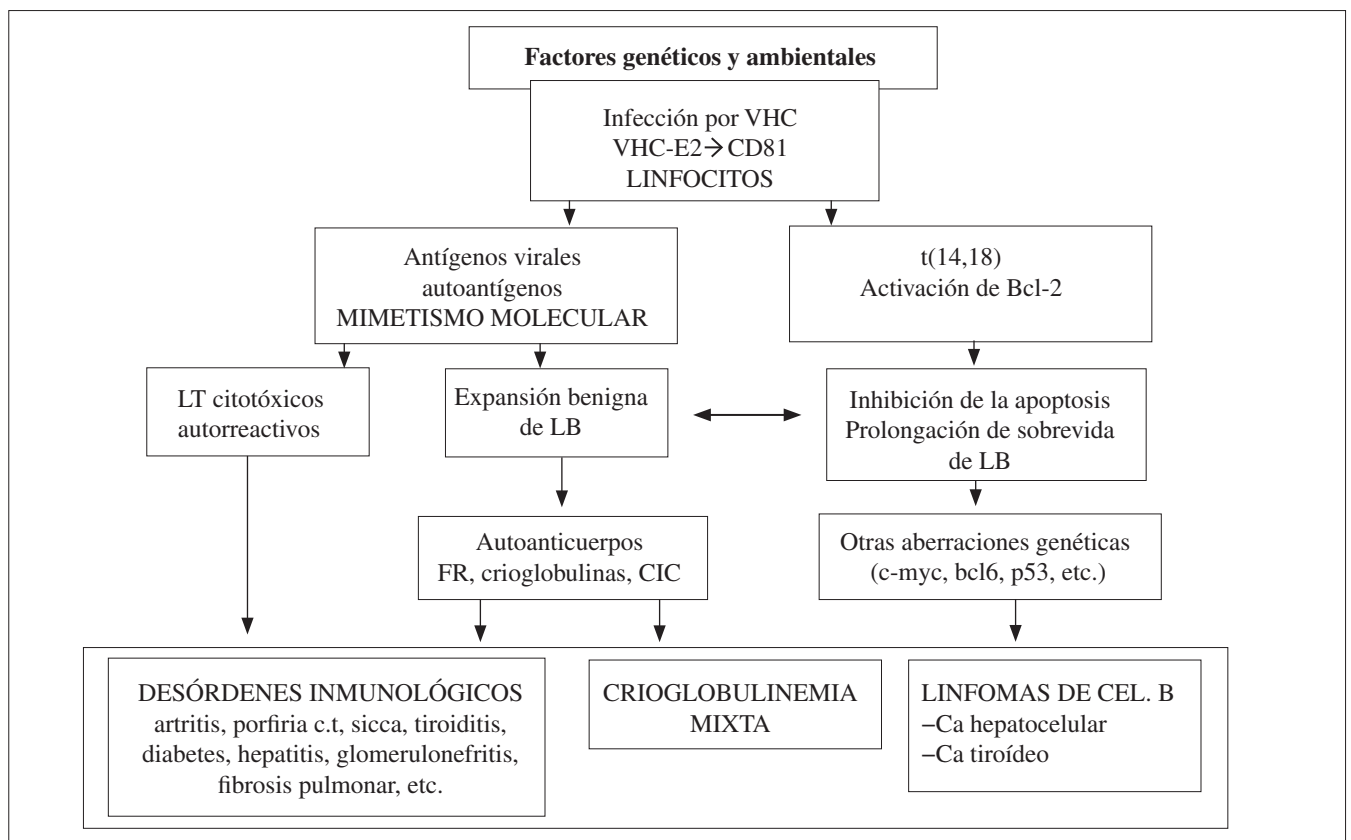


Figura 1. Relación entre infección por VHC y alteraciones del sistema inmune responsables de la CM y de otros desórdenes autoinmunes o neoplásicos.

La infección por VHC induce una estimulación crónica del sistema inmune. La interacción entre la proteína de envoltura E2 con CDB1 es un importante paso inicial en la cascada de eventos. El mimetismo molecular y la activación de Bcl-2 llevan a prolongación de la supervivencia de LB y a proliferación celular.

Es así como se induce la formación de distintos autoanticuerpos que llevan a la expresión de distintas enfermedades inmunológicas a vasculitis crioglobulinémicas y en una minoría de los casos de desarrollo de linfoma maligno FR: factor reumatoideo; CIC: complejo inmunocirculante; porfiria ct: porfiria cutánea tarda.

cífica de células B en el hígado. Otras observaciones han sugerido que el receptor de LDL es capaz de mediar la endocitosis del VHC.¹⁶⁻¹⁸ (Figura 1).

Desde el punto de vista clínico, los pacientes con CM y Acs anti-VHC positivo presentan mayor sintomatología asociada a la presencia de crioglobulinas que los pacientes con Acs anti-VHC negativo. Se ha observado que presentan mayor compromiso cutáneo (fenómeno de Raynaud, púrpura, livedo, úlceras distales o gangrena), mayor elevación de las enzimas hepáticas, mayor elevación de las crioglobulinas y bajos niveles de CH 50 y C4.⁷ En un estudio prospectivo de 1.614 pacientes crónicamente infectados con VHC, los autores encontraron una elevada prevalencia de manifestaciones extrahepáticas tanto clínicas como biológicas. La CM fue la manifestación biológica extrahepática más frecuente, encontrándose en el 40% de los pacientes. Utilizando análisis multivariantes, los autores encontraron cuatro factores independientes asociados de forma significativa a la presencia de crioglobulinas: sexo femenino, consumo de alcohol más de 50 g/d, genotipo VHC II o III y fibrosis hepática extensa. La presencia de vasculitis sistémica en estos pacientes, aunque rara (1%), fue la enfermedad inflamatoria sistémica más frecuente.⁸

A nivel hepático se ha observado que los inmunocomplejos causan alteraciones de las enzimas hepáticas a través de la activación de las células de Küpffer. Por otro lado, la alteración de las células de Küpffer que se produce en las hepatitis crónicas induce un bajo *clearance* de los inmunocomplejos que se producen en las enfermedades virales crónicas. Las alteraciones hepáticas (fibrosis extensa y cirrosis) pueden estar involucradas directamente en la producción de crioglobulinas mixtas a través de los cambios inmunológicos que se producen en el hígado alterado. Un estudio de Lunel *et al.* comparó la prevalencia de CM en 226 pacientes con enfermedad hepática crónica (hepatitis C, 127; hepatitis B, 40; otras enfermedades hepáticas, 59). Los pacientes con hepatitis C crónica tenían una mayor prevalencia de CM en suero (54%) comparados con pacientes con hepatitis B crónica (15%). La cirrosis fue la alteración más frecuente con bajos niveles de albúmina sérica e hipergamaglobulinemia policlonal.⁷

Crioglobulinemia mixta no asociada al VHC

Según lo anteriormente mencionado, las CM-VHC negativo son más habituales en algunas áreas del norte de Europa y en donde la prevalencia global de la enfermedad es mucho menos frecuente comparada con la del área mediterránea. Trejo *et al.*¹⁹ evaluaron la relevancia clínica de CM y su relación con otros desórdenes sistémicos. De 57 pacientes con CM, la infección por VHC se detectó en el 82%, mientras que la crioglobulinemia esencial se

presentó sólo en el 7%; en el resto de los casos se asoció a otras infecciones o a enfermedades del tejido conectivo bien conocidas.

Un análisis retrospectivo de 195 pacientes con CM demostró que sólo 31/195 (16%) de los pacientes eran VHC negativos; clínicamente demostraban enfermedad del tejido conectivo en 18/31 (58%), crioglobulinemia mixta esencial en 9/31 (29%), malignidad en 2/31 (6%) y otras infecciones en 2/31 (6%). A raíz de esto es posible concluir que la crioglobulinemia mixta esencial es particularmente rara y habitualmente se manifiesta como una vasculitis crioglobulinémica incompleta; en pacientes con historiales de enfermedad del tejido conectivo sólo se encuentran trazas de crioglobulinas y no presentan el síndrome de vasculitis crioglobulinémica típico; los altos niveles de criocrito fueron invariablemente asociados a infección por VHC; los pacientes con SS mostraron altos niveles de criocrito junto con un síndrome de vasculitis crioglobulinémica indistinguible del observado en pacientes VHC positivos.¹⁵

ENFERMEDADES SISTÉMICAS AUTOINMUNES Y CRIOGLOBULINEMIA

Síndrome de Sjögren

La prevalencia de crioglobulinemia en pacientes con SS primario es de aproximadamente 16%,²⁰ siendo mayor el porcentaje en otros reportes de series menores.^{20, 21} Algunos autores han descrito la asociación entre la presencia de crioglobulinas y una mayor prevalencia de manifestaciones extraglandulares comparado con SS primario sin crioglobulinemia, lo cual sugiere que la presencia de crioglobulinas sería un predictor positivo de compromiso extraglandular en SS primario.¹ Además, la presencia de monoclonalidad es más frecuente en SS primario y compromiso extraglandular. Usualmente en pacientes con crioglobulinemia y SS, la monoclonalidad se expresa por la presencia de FR IgMκ. La mayoría de las gamapatías monoclonales en pacientes con SS de países del Norte y Oeste europeo fueron IgM (principalmente κ), mientras que los pacientes japoneses tenían una mayor prevalencia de gamapatías IgA e IgG.¹ Es así como la presencia de crioglobulinemia en pacientes con SS identifica a aquellos con peor pronóstico debido a un compromiso de órganos internos más severo y a una frecuente evolución a linfomas malignos.¹⁵

Debido a la gran asociación entre CM e infección por VHC y la presencia habitual de VHC en pacientes con SS, la crioglobulinemia observada en los pacientes con SS podría estar asociada a una infección por VHC. Según

Ramos-Casals *et al.*, el 50% de los pacientes con SS-CM tenían infección por VHC, mientras que sólo 8% de los pacientes con SS sin CM estaban infectados.²⁰ Es posible concluir que la CM en pacientes con SS se asocia altamente a la infección por VHC. La crioglobulinemia observada en algunos casos de SS "primario" puede deberse a una infección por VHC, especialmente en aquellos casos de compromiso hepático, por lo que se recomienda el estudio de infección por VHC en pacientes con SS y crioglobulinemia.¹

Un nuevo estudio de Ramos-Casals²² puso en controversia el posible papel del VHC en la etiopatogenia del SS. En estos pacientes con SS y VHC se observó una baja frecuencia de anti-RoSSA/LaSSB (23%) junto con una alta prevalencia de crioglobulinemia mixta (50%), hipocomplementemia (51%) y manifestaciones de vasculitis sistémica (58%). Los autores sugieren que esta condición particular no puede clasificarse como un SS primario, ya que al menos la mitad de estos pacientes estarían mejor clasificados como un síndrome de vasculitis crioglobulinémica.

Por tanto, es posible que, en individuos genéticamente predispuestos, las complejas alteraciones del sistema inmune inducido por la infección crónica del VHC puedan cumplir criterios diagnósticos para enfermedades bien conocidas, incluyendo el SS, lupus sistémico, artritis reumatoídea, y así sucesivamente.¹⁵

Lupus eritematoso sistémico (LES)

La prevalencia de crioglobulinemia en pacientes con LES oscila entre un 7%-90%. El tipo más frecuente de crioglobulinemia es la tipo III, estando su presencia relacionada con la actividad y severidad de la enfermedad (especialmente la nefritis lúpica) y a bajos niveles de complemento. Los autoanticuerpos más frecuentemente encontrados en los crioprecipitados son anti-DNA de doble hebra, anti-DNA de hebra simple y raramente anti-RNP.

Artritis reumatoídea (AR)

La presencia de crioglobulinas en pacientes con AR pareciera tener una buena correlación con la severidad de la enfermedad y con la aparición de complicaciones tales como el síndrome de Felty. Los crioprecipitados sólo se han detectado en el fluido sinovial y no en el suero de los pacientes.¹

Otras enfermedades autoinmunes

La presencia de crioglobulinas en otras enfermedades autoinmunes ha sido reportada en forma anecdótica. Lambie *et al.*²³ describieron la presencia de crioglobulinas

mixtas circulantes y depósitos de inmunocomplejos en el septo alveolar de pacientes con polimiositis y enfermedad pulmonar intersticial. Arana *et al.*²⁴ describieron la presencia de actividad antinuclear en el crioprecipitado de dos pacientes con esclerosis sistémica y crioglobulinemia. Finalmente, Carson *et al.*²⁵ detectaron la presencia de anticuerpos anti-VHC en el 20% de una gran serie de pacientes con poliarteritis nodosa y encontraron que el 22% de los pacientes con anticuerpos anti-VHC tenían crioglobulinas circulantes.

CRIOGLOBULINEMIA, VHC Y LINFOPROLIFERACIÓN: ¿UNA EVOLUCIÓN NATURAL?

Debido a que la expansión mono o policlonal de los linfocitos B es la responsable de la producción de las crioglobulinas, la CM podría considerarse un desorden linfoproliferativo. Además, la CM frecuentemente coexiste con alteraciones a nivel de la médula ósea del tipo LNH y en un 5% a 8% de los casos evoluciona a una neoplasia de células B franca. Por esto es considerada como enfermedad linfoproliferativa *borderline* (benigna/maligna).

Hace ya tiempo que se ha reconocido la asociación entre la infección por VHC y LNH de células B en pacientes con CM tipo II. Es así como se han identificado proteínas del VHC, secuencias genómicas y replicación viral activa en PBMC y células de ganglios linfáticos en pacientes con CM tipo II y linfoproliferación. Estudios recientes han reportado la aparición de neoplasias de células B en pacientes con hepatitis C crónica, y más aún, entre el 22%-50% de los LNH idiopáticos se ha logrado demostrar la infección por VHC.

El linfotropismo del VHC explica la aparición de una expansión benigna de células B en las CM, la cual en algún punto podría virar a una neoplasia de células B evidente. Debido a que el VHC no puede ser integrado al genoma humano, se cree que estaría involucrado en la oncogénesis a través de un mecanismo indirecto.^{1, 26, 27}

La naturaleza del VHC de escapar de la inmunovigilancia favorece su persistencia, especialmente en los linfonodos. En las etapas tempranas, los antígenos del VHC estimulan al SI en forma crónica con la consecuente linfoproliferación. Es posible que en ciertos pacientes, después de un largo período preneoplásico, el genoma del VHC promueva la expresión de ciertos oncogenes particulares. A través de un mecanismo de mimetismo molecular entre los epítopes del virus y del huésped, se pueden generar procesos autoinmunes. Esto se ha demostrado a raíz de la detección en pacientes VHC positivos de anticuerpos anti-GOR, los cuales son específicos tanto para el core

del VHC como para antígenos del núcleo del huésped. El GOR es un antígeno nuclear que se presenta sólo en el núcleo de células cancerígenas, en donde se encuentran sobreexpresadas, y es probable que el gen GOR sea, en sí, un oncogén. El papel del VHC en la expresión del gen GOR no se ha investigado a fondo.^{1, 26, 27}

Tratamiento

El tratamiento de las CM es particularmente difícil debido a lo complejo de su etiopatogenia, incluyendo la infección por VHC y las alteraciones linfoproliferativas y autoinmunes. Es posible tratar la enfermedad ya sea a través de tratamientos etiológicos, patogénicos o sintomáticos (Figura 2).

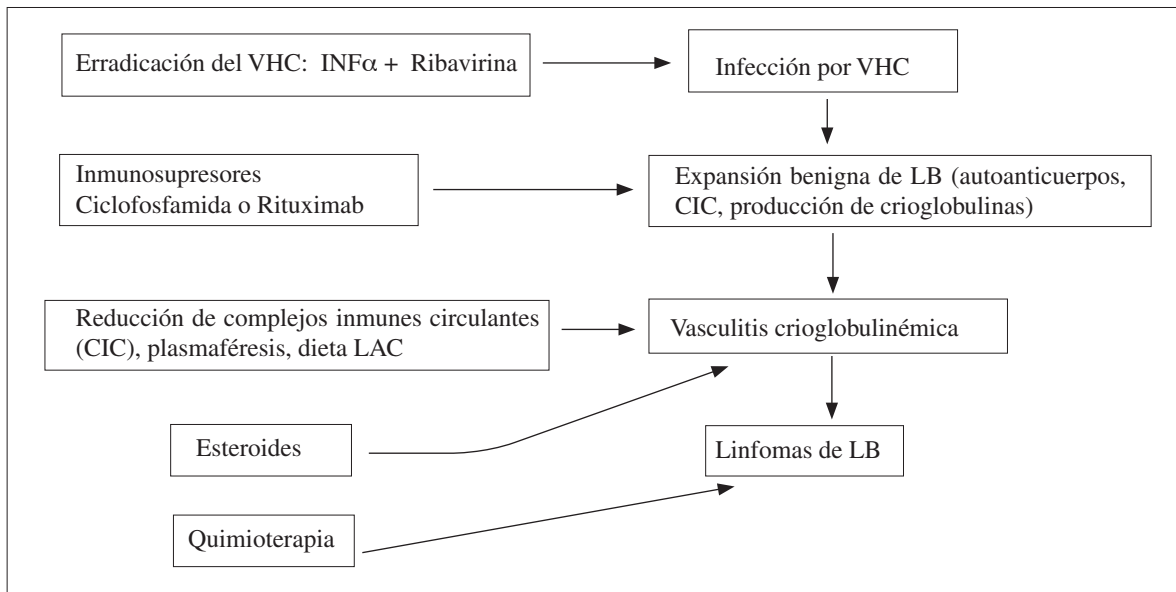


Figura 2. Etiopatogenia de la CM-VHC y las intervenciones terapéuticas.

La vasculitis crioglobulinémica es el resultado de tres alteraciones clinicopatológicas principales: infección crónica por VHC, proliferación de LB y vasculitis mediada por inmunocomplejos. Es posible tratar la enfermedad a distintos niveles, siendo frecuente la terapia combinada.

CIC: complejo inmune circulante; dieta LAC: dieta con bajo contenido antigénico.

Tratamiento etiológico

Siempre debe intentarse la erradicación viral en los casos de CM con una coinfección por VHC demostrada. La terapia antiviral ha demostrado mejorar las alteraciones linfoproliferativas mientras que la combinación de ribavirina e interferón α ($INF-\alpha$) logra la erradicación de la infección por VHC en un número importante de pacientes tratados. Sin embargo, aún faltan estudios clínicos controlados que evalúen en forma definitiva el efecto antiviral en pacientes con CM asociado a infección por VHC. En ausencia de infección viral su uso no está indicado, siendo la terapia de elección el interferón α , el cual presenta un efecto inmunomodulador.^{1, 4, 15}

Una terapia basada en la creación de proteínas de VHC recombinantes es una alternativa en un futuro no muy lejano. Ésta podría prevenir la aparición de complicaciones extrahepáticas o tal vez interrumpir los mecanismos autoinmunes de perpetuación en las CM.¹⁵

Tratamiento patogénico y sintomático

Las complicaciones más severas de la CM, tales como la glomerulonefritis, neuropatía sensorial y motora de reciente aparición y vasculitis extensas, se tratan con pulsos de ciclofosfamida (1-2 mg/kg/día por dos a tres meses) asociados a altas dosis de corticosteroides o a plasmaféresis. El uso de drogas citotóxicas no parece alterar la progresión de la infección por VHC ni el compromiso hepático.

Más recientemente el uso de Rituximab, anticuerpo monoclonal anti-CD20, ha sido utilizado en forma satisfactoria en pacientes con CM, sin la presencia de efectos adversos significativos. Son necesarios estudios clínicos controlados para verificar la eficacia y seguridad a largo plazo. Debido a que Rituximab induce la elevación de la viremia en dos veces su nivel basal, se ha postulado el uso de terapia combinada y secuencial con anti-CD20 y antivirales.^{1, 2, 15, 28}

Aunque tradicionalmente los corticoides en dosis

bajas y la plasmaféresis se clasifican como terapias sintomáticas, la verdad es que ellas también actúan como tratamientos inmunomoduladores o inmunosupresores. En los pocos casos de CM “esencial” el tratamiento de primera línea es el uso de corticosteroides, ya sea sólo o en combinación con plasmaféresis o drogas inmunosupresoras. Las dietas con baja carga antigénica pueden mejorar el *clearance* de inmunocomplejos al restaurar la actividad del sistema reticuloendotelial que se encontraba saturado por la gran cantidad de crioglobulinas circulantes.

Los pacientes con poliartritis leve responden a dosis bajas de corticoides con o sin hidroxicloroquina; los casos más severos pueden tratarse de forma satisfactoria con anti-TNF α o ciclosporina A.

Finalmente, podemos decir que el tratamiento de la CM debe ser individualizado para cada paciente, dependiendo de la severidad y los síntomas clínicos.^{1, 15}

CONCLUSIÓN

A partir de los primeros reportes en 1990 de la asociación entre CM y la infección por VHC, se ha aclarado que la mayoría de las llamadas crioglobulinemias esenciales estaban en realidad asociadas a infección por VHC.

La CM es una enfermedad multifacética, clínicamente caracterizada por manifestaciones autoinmunes y linfoproliferativas. Debido a que el VHC es el principal factor gatillante de la enfermedad, la vasculitis crioglobulinémica representa un importante modelo para estudios etiopatogénicos de desórdenes inmunológicos y neoplásicos inducidos por virus. Más aún, la distribución heterogénea de la CM asociada a VHC sugiere un importante papel de otros cofactores (infecciosos, ambientales) aún desconocidos.

Se ha observado de modo frecuente una sobreposición entre la CM y otras enfermedades, en particular, con el síndrome de Sjögren, hepatitis autoinmune, linfoma de células B y otras vasculitis sistémicas. Debido a esto, es importante considerar algunos hallazgos clinicoserológicos e histopatológicos para un correcto diagnóstico y clasificación, tales como la presencia de púrpura ortostático, presencia de crioglobulinas mixtas, C4 bajo y vasculitis leucocitoclástica.

El tratamiento de la CM depende de la gravedad de los síntomas y de la presencia o no demostrada de una coinfección por VHC. Siempre debe intentarse erradicar la infección viral, siendo las drogas de elección la ribavirina e INF α . En los casos con actividad leve, bajas dosis de corticoides suelen ser suficientes para mejorar la calidad de vida de los pacientes. En los casos severos o con riesgo vital puede ser necesario el uso combinado de inmunosupresores, esteroides y plasmaféresis.

REFERENCIAS BIBLIOGRÁFICAS

- Ramos-Casals M, Trejo O, García-Carrasco M, Cervera R, Font J. Mixed cryoglobulinemia: new concepts. *Lupus* 2000; 9:83-91.
- Dammacco F, Sansonno D, Piccoli C, Tucci FA, Racanelli V. The cryoglobulins: an overview. *Eur J Clin Invest* 2001; 31(7):628-638.
- Ferri C, Zignego AL, Pileri SA. Cryoglobulins. *J Clin Pathol* 2002; 55:4-13.
- Morra E. Cryoglobulinemia. *Hematology Am Soc Hematol Educ Program* 2005; 368-372.
- Mohammed K, Rehman HU. Cryoglobulinemia. *Acta Med Austriaca* 2003; 3:65-68.
- Kayali Z, Buckwold VE, Zimmermann B, Schmidt WN. Hepatitis C, cryoglobulinemia, and cirrhosis: a meta-analysis. *Hepatology* 2002; 36:978-985.
- Ferri C, Greco F, Longombardo G, et al. Antibodies to hepatitis C virus in patients with mixed cryoglobulinemia. *Arthritis Rheum* 1991; 34:1606-1610.
- Ferri C, Greco F, Longombardo G. Association between hepatitis C virus and mixed cryoglobulinemia. *Clin Exp Rheumatol* 1991; 9:621-624.
- Casato M, Pucillo LP, Lagana B, et al. Cryoglobulinemia and hepatitis C virus. *Lancet* 1991; 337:1047-1048.
- Galli M, Monti G, Monteverde C, et al. Hepatitis C virus and mixed cryoglobulinaemias. *Lancet* 1992; 339:989-992.
- Misiani R, Bellavita P, Fenili D, et al. Hepatitis C virus infection in patients with essential mixed cryoglobulinemia. *Ann Intern Med* 1992; 117: 573-577.
- Agnello V, Chung RT, Kaphan LM. A role for hepatitis C virus infection in type II cryoglobulinemia. *N Engl J Med* 1992; 327:1490-1495.
- Dammacco F, Sansonno D. Antibodies to hepatitis C virus in essential mixed cryoglobulinemia. *Clin Exp Immunol* 1992; 7:352-356.
- Dammacco F, Sansonno D, Cornacchiulo V, et al. Hepatitis C virus infection and mixed cryoglobulinemia: a striking association. *Int J Clin Lab Res* 1993; 23:45-49.
- Ferri C, Mascia MT. Cryoglobulinemic vasculitis. *Curr Opin Rheumatol* 2006; 18:54-63.
- Agnello V, Chung RT, Kaplan LM. A role for hepatitis C virus infection in type II cryoglobulinemia. *N Engl J Med* 1992; 327:1490-1495.
- Agnello V, Abel G. Localization of hepatitis C virus in cutaneous vasculitic lesions in patients with type II cryoglobulinemia. *Arthritis Rheum* 1997; 40:2007-2015.
- Thomssen R, Monaxahian M, Bonk S, et al. The binding of HCV to lipoproteins. *Keystone Symposium on Hepatitis C and Beyond*, 1996 (abstract).
- Trejo O, Ramos-Casals M, García-Carrasco M, et al. Cryoglobulinemia: study of etiologic factors and clinical and immunologic features in 443 patients from a single center. *Medicine (Baltimore)* 2001; 80:252-262.
- Ramos-Casals M, Cervera R, Yaguë J, et al. Cryoglobulinemia in primary Sjögren syndrome: prevalence and clinical characteristics in a series of 115 patients. *Semin Arthritis Rheum* 1998; 28:200-205.
- Tzioufas AG, Boumba DS, Skopouli FN, Moutsopoulos HM. Mixed monoclonal cryoglobulinemia and monoclonal rheumatoid factor cross-reactive idiotypes as predictive factors for the development of lymphoma in primary Sjögren syndrome. *Arthritis Rheum* 1996; 39:767-772.
- Ramos-Casals M, Loustaud-Ratti V, De Vita S, et al. Sjögren syndrome associated with hepatitis C virus: a multicenter analysis of 137 cases. *Medicine* 2005; 84:81-89.
- Lambie PB, Quisimorio FP. Interstitial lung disease and cryoglobulinemia in polymyositis. *J Rheumatol* 1991; 18:468-469.
- Arana RM, Roux ME, García-Morteo O, et al. Crioglobulinemia. *Medicina (Buenos Aires)* 1971; 31:323.
- Carson CW, Conn DL, Czaja AJ. Frequency and significance of antibodies to hepatitis C virus in polyarteritis nodosa. *J Rheumatol* 1993; 20:304-309.
- Cacoub P, Costedoat-Chalumeau N, Lidove O, Alric L. Cryoglobulinemia vasculitis. *Curr Opin Rheumatol* 2002; 14:29-35.
- Cacoub P, Poynard T, Ghillani P, et al. Extrahepatic manifestations of chronic hepatitis C. *Arthritis Rheum* 1999; 42:2204-2212.
- Sansonno D, Dammacco F. Hepatitis C virus, cryoglobulinaemia, and vasculitis: immune complex relations. *Lancet Infect Dis* 2005; 5:227-236.