

# Pulmón Reumatoideo: Descripción de un Caso Clínico y Revisión de la Literatura

Eduardo Contreras Z.,<sup>1</sup> Sandra Ximena Zuluaga M.,<sup>2</sup> Ximena Cardozo D.<sup>3</sup>

<sup>1</sup>Medicina Interna. Fellowship en Cardiología, Universidad del Valle, Cali, Colombia <sup>2</sup>Médico y Cirujano. Angiografía de Occidente S.A. Cali, Colombia, <sup>3</sup>Médico y Cirujano. Saludcoop, Medellín, Colombia

## Resumen

*La enfermedad pulmonar intersticial difusa es un grupo heterogéneo de condiciones que involucran la pared alveolar y el tejido perialveolar. La forma de inicio es frecuentemente insidiosa, de curso crónico, constituyendo en más del 5% de los casos una causa importante de morbilidad. La injuria pulmonar está asociada con el reclutamiento de células inflamatorias y otras del sistema inmunológico dentro del tracto respiratorio bajo, resultando en alveolitis. La alveolitis como evento inicial puede ser detectada con el Lavado Bronquiolo Alveolar (LBA), donde el incremento en el número de neutrófilos, linfocitos y eosinófilos se correlaciona con el deterioro de la función pulmonar.*

**Palabras clave:** Pulmón reumatoideo, artritis reumatoidea, enfermedad pulmonar intersticial difusa.

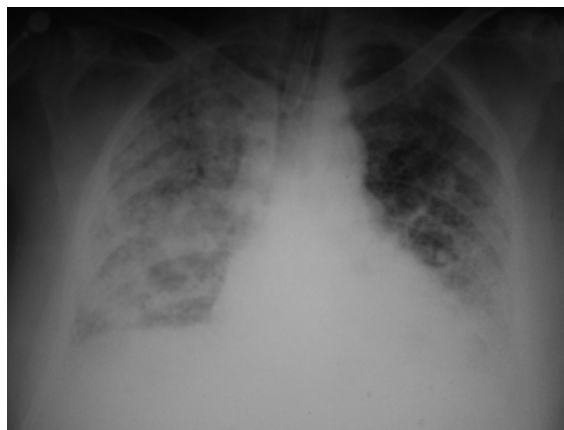
## Summary

*The diffuse interstitial lung disease is a heterogeneous group of conditions involving the alveolar wall and tissue perialveolar. The way to start is often insidious, chronic course, constitute more than 5% of cases, a major cause of morbidity and mortality. The lung injury is associated with the recruitment of inflammatory cells and other immune system in the respiratory tract low, resulting in socket. The socket as initial event, can be detected with the bronchioalveolar wash, where the increase in the number of neutrophils, lymphocytes and eosinophils correlates with the decline of lung function.*

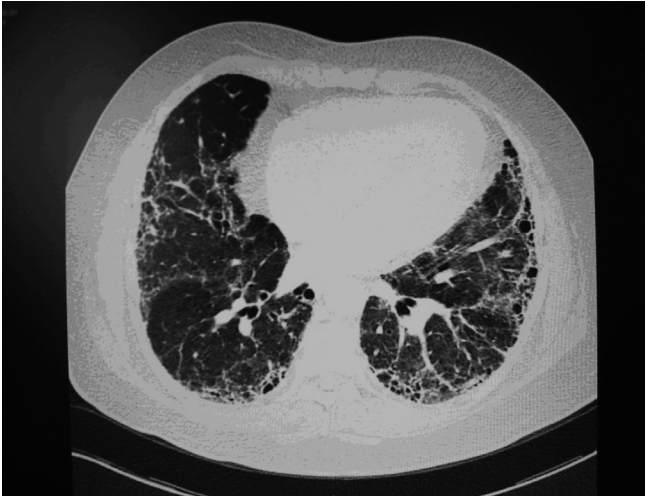**Key words:** Rheumatoid lung, rheumatoid arthritis, interstitial diffuse pulmonary disease.

## DESCRIPCIÓN DEL CASO

Paciente de sexo masculino, de 50 años, con antecedentes de Artritis Reumatoidea (AR), los últimos 10 años en tratamiento con prednisolona, azatioprina y cloroquina, quien consulta por cuadro de una semana de disnea de pequeños esfuerzos, tos seca y fiebre. Al ingreso se encuentra normotenso, taquicárdico, taquipneico y febril, con marcada dificultad respiratoria. Estertores finos en las bases pulmonares. Rápidamente evoluciona hacia la falla respiratoria, por lo cual es necesario el inicio de ventilación mecánica. La radiografía de tórax tomada en el Servicio de Urgencias demostró infiltrados intersticiales reticulares, de distribución preferente en la periferia pulmonar (Figura 1). Se hospitaliza en la UCI con la sospecha de neumonía. Se piden hemocultivos, urocultivo, Gram y cultivo de esputo y TAC de tórax de alta resolución (Figura 2). Se inicia antibioterapia. Evolucionó con severa dificultad respiratoria, hipotensión e inestabilidad hemodinámica, por lo cual se decidió iniciar soporte vasoactivo. Hubo evolución lenta hacia la mejoría, permitiendo extubación, y posteriormente fue dado de alta con manejo ambulatorio.



**Figura 1.** Radiografía de tórax donde se observa compromiso retículo-intersticial bilateral, especialmente en las bases pulmonares.



**Figura 2.** TAC de tórax donde se observa engrosamiento intersticial, con áreas de fibrosis. Además, engrosamiento de los septos inter e intralobulillares.

## DISCUSIÓN

Hace aproximadamente 50 años Hamman y Rich describieron los hallazgos clínicos y morfológicos de cuatro pacientes con fibrosis pulmonar difusa progresiva. Al menos uno de los cuatro pacientes parecía tener una enfermedad del colágeno asociada. Desde esto las enfermedades pulmonares asociadas con las enfermedades del colágeno han tomado interés.

### 1. Lupus eritematoso sistémico

El compromiso pulmonar es más frecuente en el LES que en las otras entidades, con una incidencia entre 50% y 70%. Los hallazgos pleuropulmonares más importantes son la pleuresía con derrame o sin él, la neumonitis intersticial crónica y la neumonitis lúpica aguda, en frecuencia decreciente. La enfermedad pleural es frecuente en el LES, se presenta al menos en la tercera parte de los pacientes. Constituye uno de los criterios diagnósticos de la enfermedad adoptados por la Asociación Americana de Reumatología; el derrame, cuando se presenta, es un exudado con glucosa y complemento disminuidos en menor proporción que los exudados de la Artritis Reumatoidea. Se encuentra pleocitosis moderada, y en ocasiones es posible observar células LE. A veces la radiografía de tórax no revela ninguna anomalía, pero cuando se presenta derrame puede ser uni o bilateral. Histológicamente se encuentran pleuritis fibrinosa, infiltrado mononuclear y fibrosis pleural.<sup>(1,2)</sup>

En cuanto a la neumonitis intersticial, su incidencia es discutible. Los hallazgos histológicos son similares a la neumonitis intersticial idiopática. El mecanismo de

producción es probable que sea inmunológico, aunque no hay demostración convincente del depósito de complejos inmunes o de reacciones celulares o humorales específicas.<sup>(1,2)</sup>

Las manifestaciones clínicas son inespecíficas y no se diferencian de las otras enfermedades intersticiales pulmonares. Se presentan tos seca y disnea, principalmente. La Rx de tórax demuestra los hallazgos típicos de cualquier intersticiopatía, como son los infiltrados nodulares, reticulonodulillares, imágenes en vidrio esmerilado en fase de alveolitis y, finalmente, el pulmón en panal de abejas. Usualmente las lesiones predominan en lóbulos inferiores.<sup>(3)</sup>

La otra forma de presentación es la neumonitis aguda, que es menos frecuente y se caracteriza por fiebre elevada, disnea progresiva, cianosis y franca insuficiencia respiratoria sin evidencia de sepsis. La Rx de tórax muestra patrón de consolidación alveolar difusa.<sup>(2)</sup>

El tratamiento es básicamente el mismo de la enfermedad general. En la enfermedad pleural se utilizan los esteroides y en algunos casos es necesario recurrir a tratamiento quirúrgico del tipo de la decorticación, principalmente en procesos pleurales de tipo crónico o cuando se presentan complicaciones como el empiema. En las neumonitis, los esteroides son de utilidad en fases agudas, pero se discute su beneficio en fase crónica. La biopsia pulmonar es útil para determinar estos estados y para conocer el pronóstico de la enfermedad. Una respuesta favorable se asocia con cambios de alveolitis con poca fibrosis.<sup>(1,3)</sup>

### 2. Artritis reumatoidea

Clásicamente el compromiso pulmonar en esta entidad se ha denominado pulmón reumatoideo. Se caracteriza por cinco síndromes bien definidos:

#### 2.1. Pleuresía con derrame o sin él

En el 20% se presenta sin derrame. A diferencia de la enfermedad en general, predomina en hombres. Histológicamente se encuentran inflamación crónica y células mononucleares, y en ocasiones existen nódulos pleurales. El líquido pleural es un exudado, con contenido bajo en glucosa (25 mg%), disminución del complemento y puede haber rógocitos (células blancas con inclusiones de factor reumatoideo no especifican AR).<sup>(2,4)</sup>

Desde el punto de vista clínico y radiológico no hay manifestaciones específicas. Los esteroides sistémicos pueden acelerar su resolución. Están indicados cuando después de la toracocentesis se presenta recurrencia del derrame. En ausencia de líquido puede haber pleuresía fibrosante, que causa un proceso restrictivo severo que

amerita decorticación. Se ha publicado la presencia de empiema abacteriano como complicación de la efusión pleural, posiblemente por alteración de los mecanismos locales de defensa o conjuntamente con la necrosis de un nódulo subpleural necrobiótico.<sup>(2, 4)</sup>

## 2.2. Neumonitis intersticial difusa

Los hallazgos histológicos comparten las características de las intersticiopatías y solamente el hallazgo de nódulos reumatoídeos podría sugerir el diagnóstico. Las manifestaciones clínicas, radiológicas y funcionales son similares a las encontradas en cualquier enfermedad intersticial. Las pruebas de función pulmonar revelan un proceso de tipo restrictivo, documentado en una disminución de la capacidad vital y los volúmenes pulmonares. En fases iniciales se encuentra disminución en la capacidad de difusión para el CO (DLCO). Puede haber también compromiso de pequeñas vías aéreas, al igual que en el LES. Los esteroides son el tratamiento de elección en fase aguda.<sup>(1, 5)</sup>

## 2.3. Nódulos necrobióticos o no pneumoconióticos

Son nódulos intrapulmonares de pocos mm a 7 cm de diámetro. A menudo se asocian con otra manifestación, como derrame pleural o fibrosis pulmonar. Histológicamente son idénticos a los subcutáneos. Tienden a ser asintomáticos, a no ser que crezcan lo suficiente para causar síntomas compresivos. Pueden sufrir cavitación y dar origen a hemoptisis. En la Rx de tórax aparecen como densidades homogéneas de localización periférica. Debe practicarse biopsia para descartar otras lesiones, principalmente de tipo neoplásico.<sup>(5)</sup>

## 2.4. Síndrome de Caplan

Son nódulos pulmonares opacos bien definidos, de 0,5 a 5 cm de diámetro, únicos o múltiples, que se desarrollan en pacientes con AR y exposición al sílice. Recientemente se ha mencionado su aparición con la exposición al asbesto, hierro y aluminio. Clínica y radiológicamente se comportan como los necrobióticos. La diferenciación se establece en el estudio histopatológico al encontrar cristales de sílice. No se ha recomendado ninguna terapia específica.<sup>(3)</sup>

## 2.5. Hipertensión pulmonar y arteritis

Se presenta por proliferación fibrótica de la íntima e hipertrofia de la media en arterias pulmonares pequeñas. Los casos reportados se han asociado con fenómeno de Raynaud y factor reumatoideo positivo.

Recientemente se ha descrito un cuadro clínico diferente en pacientes con AR. Se trata de la bronquiolitis obliterante. Puede presentarse Rx de tórax normal, pero hay obstrucción de pequeñas vías aéreas, y la mayoría de los pacientes desarrollan insuficiencia respiratoria en nueve a 18 meses.<sup>(6)</sup>

## 3. Polimiositis/dermatomiositis

Las manifestaciones pulmonares se pueden dividir en tres tipos:

### 3.1. Neumonía por aspiración

Se presenta asociada a la debilidad de los músculos faríngeos y a la pérdida del peristaltismo esofágico normal. Generalmente se presentan condensación y atelectasias en lóbulos inferiores, medio y llingula.<sup>(6, 7)</sup>

### 3.2. Neumonitis intersticial difusa

Esta forma de la entidad es similar a la descrita en LES y AR.

### 3.3. Hipoventilación alveolar

Se presenta por debilidad grave de los músculos respiratorios, tales como los intercostales y el diafragma. Cerca del 10% al 15% de pacientes con la enfermedad desarrollan neoplasia, siendo común el carcinoma broncogénico.<sup>(6, 7)</sup>

El tratamiento se basa en esteroides principalmente. El pronóstico varía con la gravedad de la enfermedad y la presencia asociada de neoplasia.

## 4. Esclerosis sistémica progresiva (ESP)

A nivel pulmonar la fibrosis intersticial es la lesión más común. El compromiso es más progresivo que en las otras enfermedades del colágeno. La infiltración linfocítica intersticial es un componente integral de la patología del pulmón en la ESP. Estos linfocitos pueden liberar factores inhibidores de la migración de macrófagos alveolares que facilitan el mecanismo inmunopatológico. Las manifestaciones clínicas, funcionales y patológicas son similares a las descritas en las otras entidades, y no se diferencian de las encontradas en la fibrosis idiopática.<sup>(8, 9)</sup>

En ocasiones se desarrollan quistes subpleurales que rompen y producen neumotórax espontáneos.

Se ha reportado la presencia de hipertensión pulmonar por estrechamiento de arterias pulmonares por proliferación de la íntima. Al igual que con la polimiositis, se puede producir neuropatía por aspiración secundaria al compromiso esofágico.<sup>(8, 9)</sup>

Estudios recientes sugieren que los vasos pulmonares presentan hiperreactividad al frío igual al fenómeno que ocurre en las manos, que da origen al llamado "Raynaud pulmonar".

El tratamiento es sintomático y no se tienen pruebas claras de la eficiencia de los esteroides y los citotóxicos.

## 5. Síndrome de Sjögren

El compromiso pulmonar se asocia a la sequedad del árbol traqueobronquial, con un incremento en la incidencia de procesos infecciosos. La disminución de la IgA secretora también puede influir.<sup>(9, 10)</sup>

Al igual que con las otras enfermedades vasculares del colágeno, se presenta enfermedad intersticial de tipo infiltrado linfoide.

Los esteroides y los inmunosupresores han sido usados con resultados variables.

## 6. Enfermedad mixta del tejido conectivo

En 1972 se describió un síndrome que tiene características de varias enfermedades que incluyen el LES, ESP, polimiositis, dermatomiositis y presencia de un antígeno nuclear extractable específico-circulante. Hay una alta prevalencia de compromiso pulmonar caracterizado por infiltrados intersticiales difusos. La respuesta a los esteroides parece ser buena.<sup>(5,11)</sup>

## 7. Espondilitis anquilosante

La complicación pulmonar ocurre en el 8% de los pacientes. Los dos síndromes más importantes son la restricción de la pared torácica a causa de la fusión de las articulaciones costo-vertebrales y la enfermedad fibroblástica de los vértices. Se pueden producir retracción hiliar, bronquiectasias y cavitación, semejando una TBC. Las cavidades pueden ser colonizadas con *Aspergillus* y *Mycobacterium*. La hemoptisis puede ser debida a las bronquiectasias o a los aspergilomas.<sup>(7, 8)</sup>

## 8. Enfermedad de Behçet

El compromiso pulmonar es poco frecuente. Se manifiesta por infiltrados bilaterales acompañados por hemoptisis de arterias pulmonares como hallazgo asociado.<sup>(12)</sup>

## 9. Linfadenopatía inmunoblástica

Es un desorden sistémico que semeja la enfermedad de Hodgkin. A nivel pulmonar se encuentran infiltrados extensos con linfocitos atípicos, proliferación de vasos y derrames pleurales. En el 50% de los pacientes hay adenopatías hiliares y mediastinales.<sup>(13)</sup>

## 10. Hemorragia pulmonar y glomerulonefritis

Son pacientes que clínicamente semejan el síndrome de Goodpasture, pero no presentan depósitos lineales sino granulares de IgG en la membrana basal glomerular y alveolar.<sup>(10,13)</sup>

## 11. Vasculitis sistémicas

Son una serie de entidades que se caracterizan por compromiso de los vasos a nivel pulmonar. Dentro de éstas se incluye la poliarteritis nodosa clásica, en la cual hay inflamación aguda y necrosis fibrinoide de las arterias de mediano y pequeño calibre, sin compromiso de venas y linfáticos. Los únicos sitios probables de afectación a nivel pulmonar son las arterias bronquiales. Las manifestaciones pulmonares son neumonía de tipo Loeffler, infiltrados intersticiales difusos y sombras en parches que representan áreas de infarto local. Las afectaciones miocárdica, pericárdica y pleural son evidentes en las Rx de tórax.<sup>(13,14)</sup>

Cuando el compromiso es de pequeñas arteriolas y vénulas el proceso se denomina vasculitis por hipersensibilidad.

Una combinación de las dos entidades anteriores es el denominado síndrome de sobreposición de las vasculitis (overlap).

La granulomatosis de Wegener es otra entidad que se incluye en este grupo, y a nivel pulmonar se caracteriza por producir infiltrados nodulares bilaterales como resultado de vasculitis granulomatosa necrotizante. Además se presenta compromiso del tracto respiratorio superior con rinorrea, sinusitis severa, ulceraciones nasales, otitis media, etc.<sup>(13,14)</sup>

Algunos pacientes se complican con fístula bronco-pleural. Casi el 50% de los pacientes presentan lesiones endobronquiales que pueden ser diagnosticadas por fibrobroncoscopia. El tratamiento de elección es la ciclofosfamida.

Una entidad que se confunde con la anterior es la granulomatosis linfomatoide; se presentan los mismos infiltrados, pero, a diferencia de la granulomatosis de Wegener, no se presenta compromiso del tracto respiratorio superior.<sup>(13,15)</sup>

Por último, se ha descrito un cuadro similar a la poliarteritis nodosa denominado angéftis alérgica o síndrome de Shurg-Strauss. La única diferencia es el hallazgo de eosinofilia asociada con antecedentes atópicos y/o asma bronquial. Histológicamente se presentan lesiones granulomatosas, fibrinoides, necrotizantes o eosinofílicas, las cuales frecuentemente comprometen las arterias pulmonares.<sup>(13,15)</sup>

REFERENCIAS BIBLIOGRÁFICAS

---

1. Pesci A. Respiratory system involvement in ANCA-associated systemic vasculitides. *Sarcoidosis Vasc Diffuse Lung Dis* 2005 (Dec); 22(Suppl 1):S40-8.
  2. Wells AU. Update in diffuse parenchymal lung disease 2006. *Am J Respir Crit Care Med* 2007; 175(7):655-60.
  3. Kim DS. Interstitial lung disease in rheumatoid arthritis: recent advances. *Curr Opin Pulm Med* 2006 (Sep); 12(5):346-53.
  4. Richeldi L. Corticosteroids for idiopathic pulmonary fibrosis. *Cochrane Database Syst Rev* 2003;(3):CD002880
  5. Bourke SJ. Interstitial lung disease: progress and problems. *Postgrad Med J* 2006 (Aug); 82(970):494-9.
  6. Martinez FJ. Update in diffuse parenchymal lung diseases 2005. *Am J Respir Crit Care Med* 2006 (May 15); 173(10):1066-71.
  7. Leslie KO. Pathology of interstitial lung disease. *Clin Chest Med* 2004 (Dec); 25(4):657-703.
  8. Raghu G. Idiopathic pulmonary fibrosis: current trends in management. *Clin Chest Med* 2004 (Dec); 25(4):621-36.
  9. Bag R. Respiratory failure in interstitial lung disease. *Curr Opin Pulm Med* 2004 (Sep); 10(5):412-8.
  10. Ryu JH. Diagnostic approach to the patient with diffuse lung disease. *Mayo Clin Proc* 2002 (Nov); 77(11):1221-7.
  11. Horton MR. Rheumatoid arthritis associated interstitial lung disease. *Crit Rev Comput Tomogr* 2004; 45(5-6):429-40.
  12. Castagnaro A. The lung in immune-mediated disorder: rheumatoid arthritis. *Curr Drug Targets Inflamm Allergy* 2004 (Dec); 3(4):449-54.
  13. Strange C. Interstitial lung disease in the patient who has connective tissue disease. *Clin Chest Med* 2004 (Sep); 25(3):549-59.
  14. Manganelli P. Respiratory system involvement in systemic vasculitides. *Clin Exp Rheumatol* 2006 (Mar-Apr); 24(2 Suppl 41):S48-59.
  15. Triggiani M. Lung involvement in rheumatoid arthritis. *Sarcoidosis Vasc Diffuse Lung Dis* 2003 (Oct); 20(3):171-9.
-