

Correlación entre Estudio Ultrasonográfico (US) y Estudio Electromiográfico (EMG) en el Diagnóstico del Síndrome del Túnel Carpiano (STC)

Roser Areny M.,¹ Jorge Saavedra M.,² Marta Aliste S.,³ Carlos Navarrete M.⁴

¹Servicio de Reumatología, Hospital Félix Bulnes, Universidad Mayor. ²Servicio de Reumatología, Hospital San Juan de Dios. ³Servicio de Reumatología, Hospital Clínico, Universidad de Chile. ⁴Clínica Dávila

Resumen

Objetivo y método: Evaluar la correlación entre la electromiografía (EMG) y la ultrasonografía (US) de 19 pacientes con síndrome del túnel carpiano (STC) clínico.

Resultados: Debieron ser descartados dos pacientes por presentar nervios medianos bífidos. Se hallaron 15 nervios medianos con US alterada y 18 nervios medianos con electromiografía alterada. Se encontró correlación positiva entre US y electromiografía en 12/24 túneles carpianos, y se observó una concordancia de lateralidad entre el tamaño del nervio y su alteración electrofisiológica en cinco pacientes. Se detectó sinovitis de muñeca en seis túneles carpianos (dos pacientes con artritis reumatoide, uno con osteoartritis erosiva).

Conclusión: La US músculo-esquelética es una herramienta complementaria a la electromiografía en el estudio del STC en el paciente reumático, aportando información adicional con relación a la patología de base.

Palabras clave: Ultrasonido, nervio mediano, electromiografía.

Summary

Objective: Compare high-resolution ultrasonography (US) and electromyography (EMG) of 19 patients with carpal tunnel syndrome (CTS).

Results: Two patients were ruled out because of bifid median nerves. We found 15 median nerves with abnormal US appearance and 18 median nerve with abnormal EMG. We found a positive correlation between US and EMG in 12/24 carpal tunnels, and lateral agreement between nerve size and EMG alteration in 5 patients. Wrist synovitis was detected in six carpal tunnels (two patients with rheumatoid arthritis and one with osteoarthritis).

Conclusion: Musculoskeletal ultrasound is a complementary tool to electromyography in the CTS study of rheumatologic patients, thus providing additional information in relation to the basal pathology.

Key words: Ultrasound, median nerve, electromyography.

El síndrome del túnel carpiano (STC) es una patología de alta prevalencia en la práctica reumatológica. Se relaciona con el atrapamiento del nervio mediano a nivel del túnel del carpo, en la cara volar de la muñeca. Sus etiologías son múltiples, asociándose a problemas endocrinológicos, reumatológicos, gineco-obstétricos y post traumáticos.

Desde el punto de vista clínico, la anamnesis y el examen físico, con los signos de Tinel y de Phalen, son muy sugerentes, pero no son suficientes.

Los pacientes deben ser estudiados para descartar una causa secundaria y evaluar el grado de compromiso del nervio mediano comprometido. Para esto último el examen de referencia es la electromiografía con evaluación de la velocidad de conducción.

Los inconvenientes de la electromiografía siguen siendo la dificultad de acceso a la técnica en algunas situaciones y el dolor relacionado con la técnica misma.

La ultrasonografía músculo-esquelética se ha ido incorporando en el estudio del síndrome del túnel carpiano desde principios de los 90. La aparición de sondas lineales de alta frecuencia (12-15 Mhz) permite una buena exploración de pequeñas estructuras. El estudio es rápido, indoloro, dinámico, accesible y de bajo costo, pero operador-dependiente. Se evalúa en cortes longitudinales y transversales el nervio mediano a nivel del túnel del carpo, midiendo su área, estudiando su forma (habitualmente elíptica), su ecogenicidad, la presencia de elementos compresivos (relación con el retináculo, presencia de gangliones, pannus o calcificaciones...) y se descartan variantes anatómicas (nervio mediano bífido, arteria mediana).

Nuestro estudio: El objetivo del estudio es evaluar la correlación entre EMG y la US en pacientes con STC clínico.

Para ello, entre octubre de 2007 y julio de 2008 se realizaron estudios US con equipo Sonosite Titán, utili-

zando sonda de alta frecuencia, en 19 pacientes clínicamente sintomáticos para STC y un estudio EMG en 15 de esos pacientes. El estudio US se realiza por cara volar de la muñeca en transversal (Figura 1) y en longitudinal (Figura 2), midiendo área del nervio mediano a nivel del hueso pisiforme.^(1, 2) De éstos debieron ser descartados dos pacientes por presencia en la US de nervio mediano bífido bilateral (Figuras 4, 5).

Se incluyeron así 13 pacientes de sexo femenino, de edad media de 56 años (rangos 42 a 73), con clínica clásica de STC. Se estudiaron sonográficamente 26 túneles carpianos: dos de estos 26 túneles debieron ser descartados, ya que el estudio electromiográfico realizado era incompleto.

Se consideró como sugerentes de STC: la EMG con latencia motora superior a 4 ms y, desde el punto de vista ecográfico, si el área del nervio mediano a nivel del pisiforme es superior a 10 mm². Se realizaron tres mediciones con elipse para cada nervio mediano y se consideró la media de ellas. Se evaluó, además, la presencia en el estudio US de factor compresivo y/o sinovitis.

Se realizó seguimiento clínico de las pacientes, así como estudio de factor reumatoideo, glicemia, TSH, T4 libre y Rx de manos.

Resultados: Se hallaron 15 nervios medianos con US alterada (área superior a 10 mm²) (Figura 2) y 18 nervios medianos con electromiografía alterada. Se encontró correlación positiva entre US y EMG en 12/24 túneles carpianos y se observó una concordancia de lateralidad entre el tamaño del nervio y su alteración electrofisiológica en cinco pacientes. O sea, aunque el área del nervio no fuera significativamente aumentada (>10 mm²), en un mismo paciente el nervio con mayor área tenía una latencia motora más lenta. Los nervios de mayor área aparecieron comprimidos a nivel del retináculo flexor del túnel carpiano (Figura 3). Se detectó sinovitis de muñeca en seis túneles carpianos (dos pacientes con artritis reumatoide, uno con osteoartritis erosiva).

Así, pues, la EMG y la US aportan resultados similares para la mitad de nuestros pacientes e información complementaria para otros.

Se descubrieron dos pacientes con variantes anatómicas (nervios medianos bífidos bilaterales) (Figuras 4-7).

DISCUSIÓN

Los resultados obtenidos con nuestro estudio son comparables a los hallados en la literatura^(3, 4) en cuanto a que la US y la EMG aportan información complementaria.⁽⁸⁾

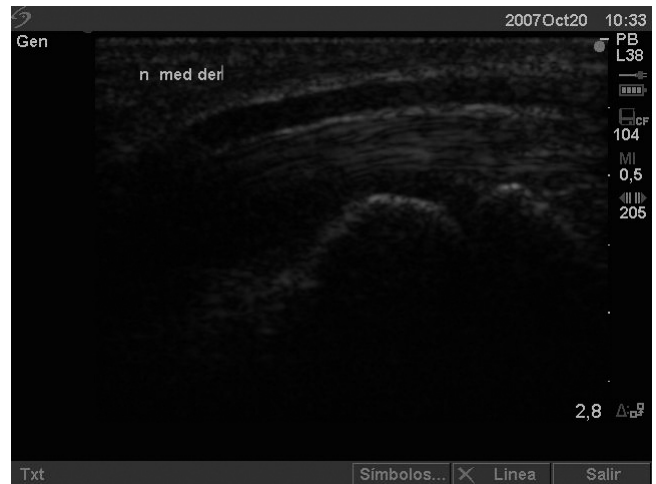

Figura 1. Nervio mediano en exploración longitudinal a nivel del túnel carpiano (aspecto normal).

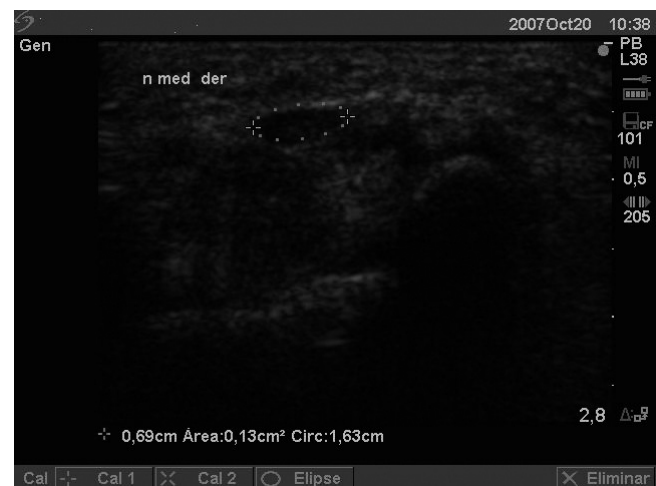

Figura 2. Nervio mediano en exploración transversal a nivel del pisiforme con aumento de área (13 mm² de diámetro).

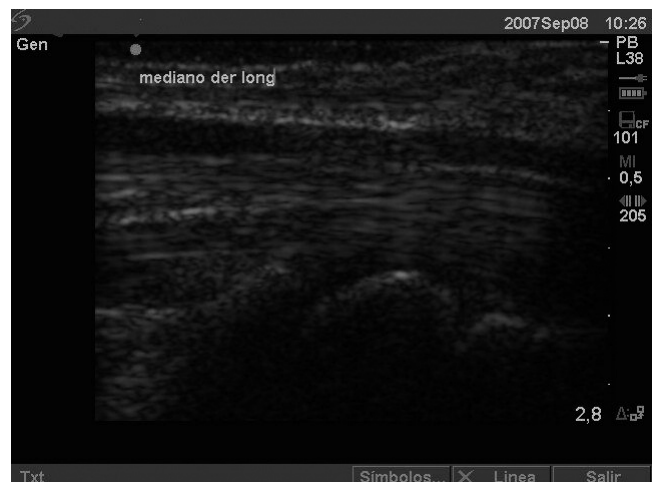

Figura 3. Nervio mediano en exploración longitudinal con compresión a nivel del retináculo.

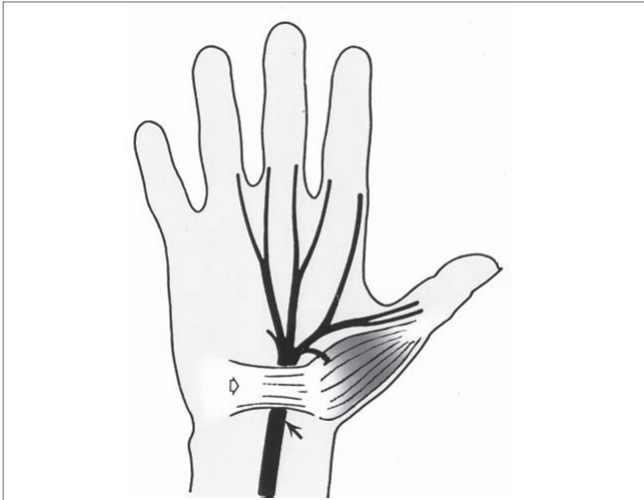


Figura 4. Nervio mediano normal (flecha negra) bajo retináculo (flecha blanca).⁽⁹⁾

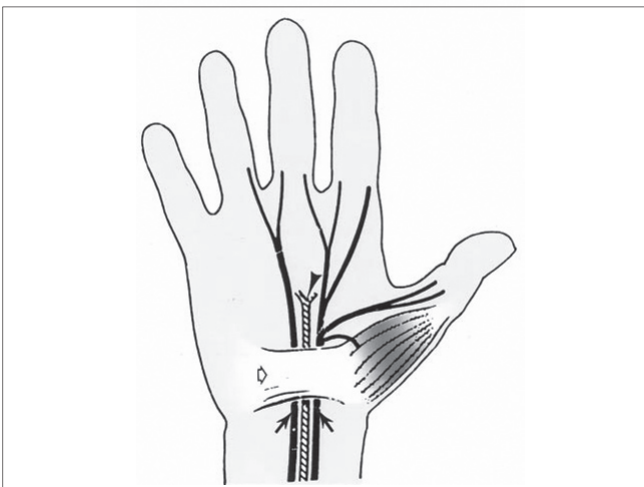


Figura 5. Nervio mediano bifido (flecha negra) con arteria mediana persistente (punta de flecha negra) bajo retináculo (flecha blanca).⁽⁹⁾

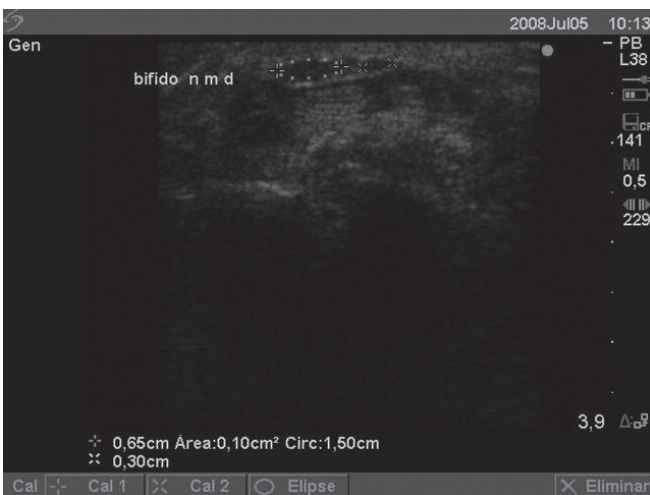


Figura 6. Nervio mediano bifido en exploración transversal a nivel del pisiforme.

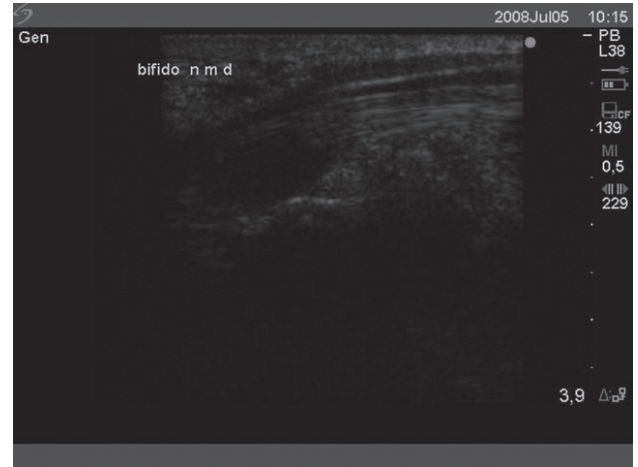

Figura 7. Nervio mediano bifido en exploración longitudinal.

Pero el uso de la US para el diagnóstico de STC requiere mayores estudios para poder determinar algunos parámetros aún discutidos en la literatura.

La **importancia de la zona de medición** sigue siendo controvertida, ya que para algunos autores realizar la clásica medición a nivel del pisiforme podría llevar a subdiagnosticar el compromiso, pues la compresión podría hallarse en la porción más distal.

Correlación entre el grado de compromiso en la EMG y el área del nervio en la US: en la literatura la mayor correlación entre las dos técnicas aparece para los pacientes con STC moderado.

El tipo de **herramienta de medición** también es discutido: el uso de la elipse para realizar las mediciones no tiene el apoyo de todos los ecografistas, ya que no todos los nervios tienen una forma tan geométrica: muchos autores realizan actualmente mediciones “trazando a mano” el área del nervio.

El sesgo relacionado con las **variaciones fisiológicas de tamaño de los nervios** en función de la edad, del sexo y de la talla también debe ser considerado; por esta razón es necesario un grupo control de características morfométricas a las de los pacientes.

Además de las limitaciones en cuanto a la falta de grupo control y del tamaño de la muestra para poder establecer datos significativos, sería interesante **analizar la correlación entre la clínica y la US** en próximo estudio, ya que si bien la EMG es el **gold standard** en esta patología también puede tener falsos negativos de la técnica en las formas iniciales o muy leves.

Conclusión: La US de partes blandas es una herramienta complementaria a la EMG en el estudio del STC en el paciente reumático, aportando información adicional con relación a la patología de base.⁽³⁾

Es importante descartar la presencia de un nervio mediano bífido, así como de una arteria mediana persistente, ya que existe un riesgo de lesión neural y/o vascular durante el tratamiento quirúrgico.⁽⁵⁻⁹⁾

Por su facilidad de acceso, su carácter indoloro, reproducible y dinámico debe ser considerada en el estudio de un paciente con clínica sugerente de STC como *screening* pre-EMG⁽⁷⁾ o como examen complementario a la EMG.

Este estudio preliminar debería prolongarse y ser complementado con un grupo control y con evaluación de los parámetros clínicos y correlación de éstos con los hallazgos ecográficos.

REFERENCIAS BIBLIOGRÁFICAS

1. Yesildag A, Kutluhan S. The role of ultrasonographic measurements of the median nerve in the diagnosis of carpal tunnel syndrome. *Clin Radiol* 2004 (Oct); 59(10):910-5.
2. Wong SM, Griffith JF. Discriminatory sonographic criteria for the diagnosis of carpal tunnel syndrome. *Arthritis Rheum* 2002 (Jul); 46(7):1914-21.
3. Mondelli M, Filippou G. Diagnostic utility of ultrasonography versus nerve conduction studies in mild carpal tunnel syndrome. *Arthritis Rheum* 2008 (Mar 15); 59(3):357-66.
4. Visser LH, Smidt MH. High-resolution sonography versus EMG in the diagnosis of carpal tunnel syndrome. *J Neurol Neurosurg Psychiatry*. 2008 (Jan); 79(1):63-7.
5. Iannicelli E, Almerger M, Chianta GA. Bifid median nerve in the carpal tunnel: integrated imaging. *Radiol Med (Torino)* 2001 (Jun); 101(6):456-8.
6. Iannicelli E, Almerger M, Chianta GA. High resolution ultrasonography in the diagnosis of the carpal tunnel syndrome. *Radiol Med (Torino)* 2005 (Nov-Dec); 110(5-6):623-9.
7. Kurca E, Nosal V, Grofik M. Single parameter wrist ultrasonography as a first-line screening examination in suspected carpal tunnel syndrome patients. *Bratisl Lek Listy* 2008; 109(4):177-9.
8. Mondelli M, Filippou G, Gallo A. Diagnostic Utility of Ultrasonography Versus Nerve Conduction Studies in Mild Carpal Tunnel Syndrome. *Arthritis Rheum* 2008 (Mar); 59(3):357-66.
9. Propeck T, Quinn T, Jacobson J. Sonography and RMN imaging of Bifid Median Nerve with anatomic and histologic correlation. *Am J Roentgenol* 2000 (Dec); 175(6):1721-5.