

The background is a vibrant, abstract pattern of overlapping organic shapes in shades of purple, blue, orange, and yellow. A white rounded rectangle is centered on the page, containing the text.

Caso clínico

Dra. Lidia Hernández R.

Antecedentes

- Masculino
- 34 años
- Reponedor de bodega
- Soltero sin hijos

Antecedentes

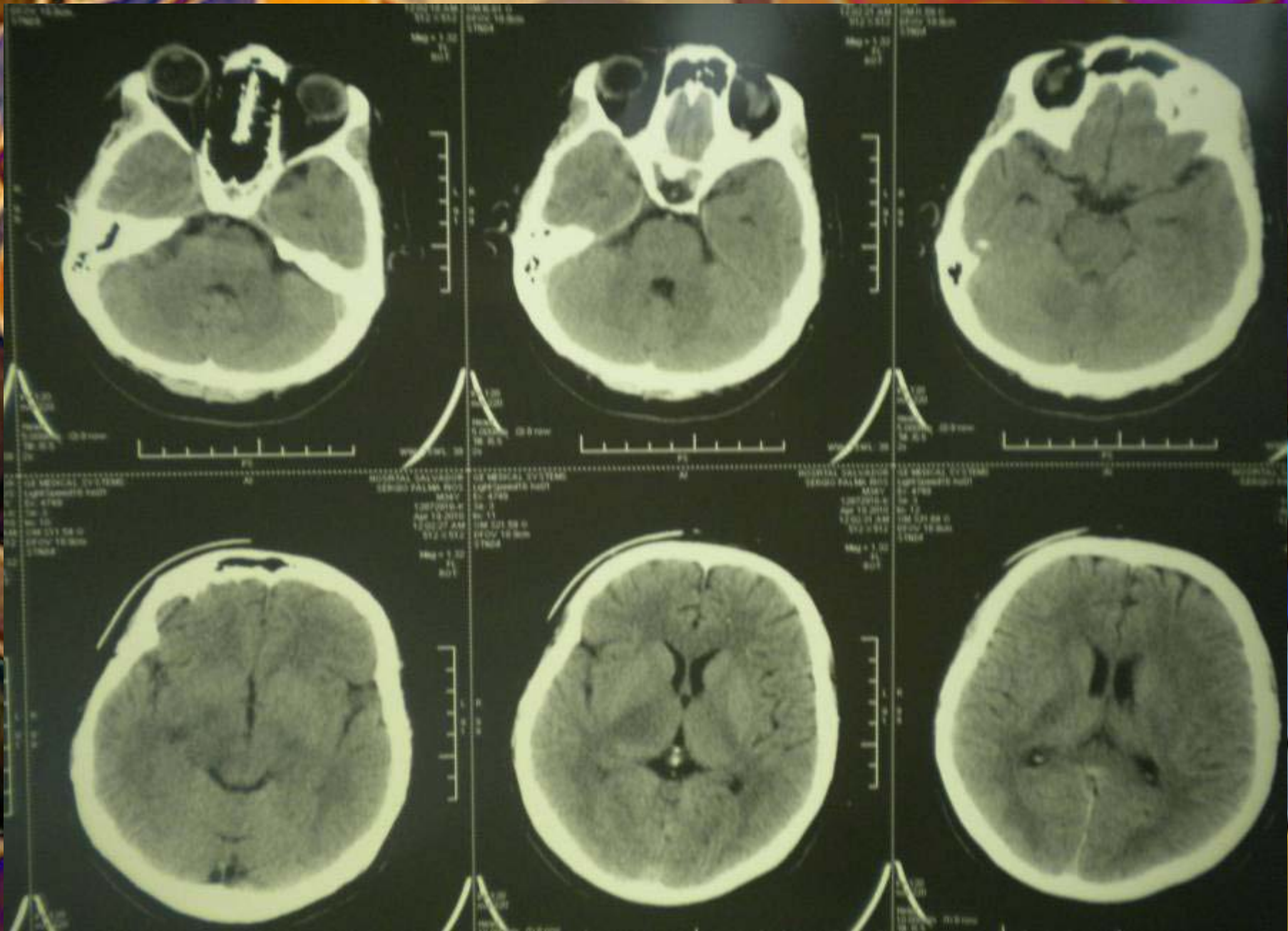
- OH (-)
- Tabaco (-)
- Alergias (-)
- Esquizofrenia hace 20 años
- Risperidona y clorpromazina
- Dg actual : Retardo mental

Historia actual

- Domingo 11 Abril : Vértigo, mareos y vómitos
- Miércoles 14 Abril: Hemiparesia braquiocrural izquierda (> brazo)
- Sin compromiso conciencia

18 Abril 2010

- Consulta en Servicio Urgencias HDS:
 - Déficit motor
 - Placas blanquecinas paladar
- TAC cerebral



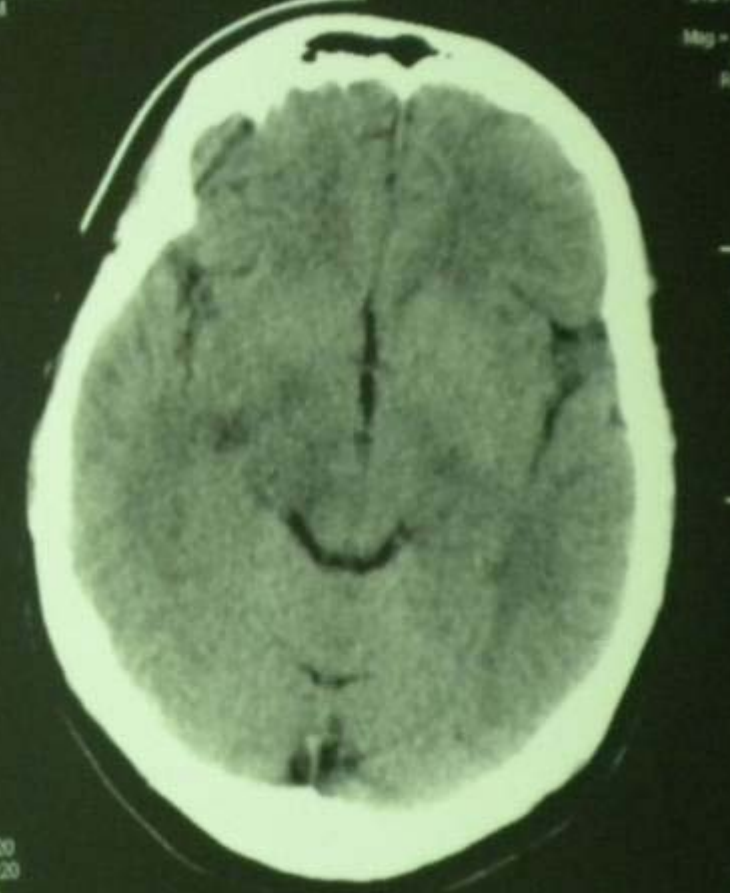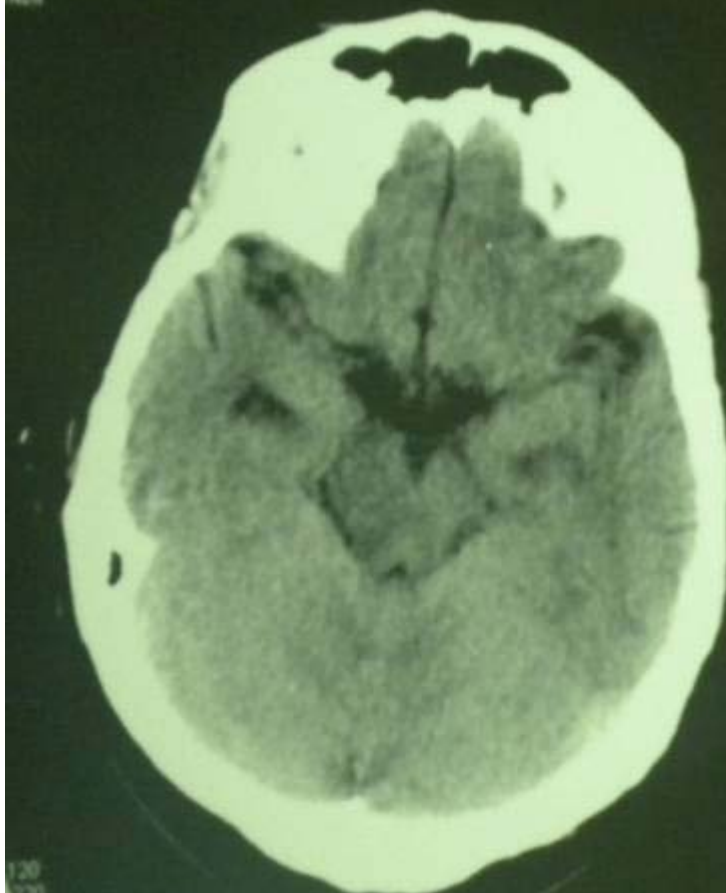
12:02:24 AM
512 X 512
DFOV 18.9cm
STN04

12:02:24 AM OM 511.54 0
512 X 512 DFOV 18.9cm
STN04

12:02:27 AM
512 X 512
DFOV 18.9cm
STN04

Mag = 1.32
FL:
ROT:

Mag = 1.32
FL:
ROT:



120
220

120
220
Head

120
220

TAC cerebral C/C

- Hipodensidad en región posterolateral mesencefálica derecha e hipodensidad tálamocapsular (brazo posterior) derecho

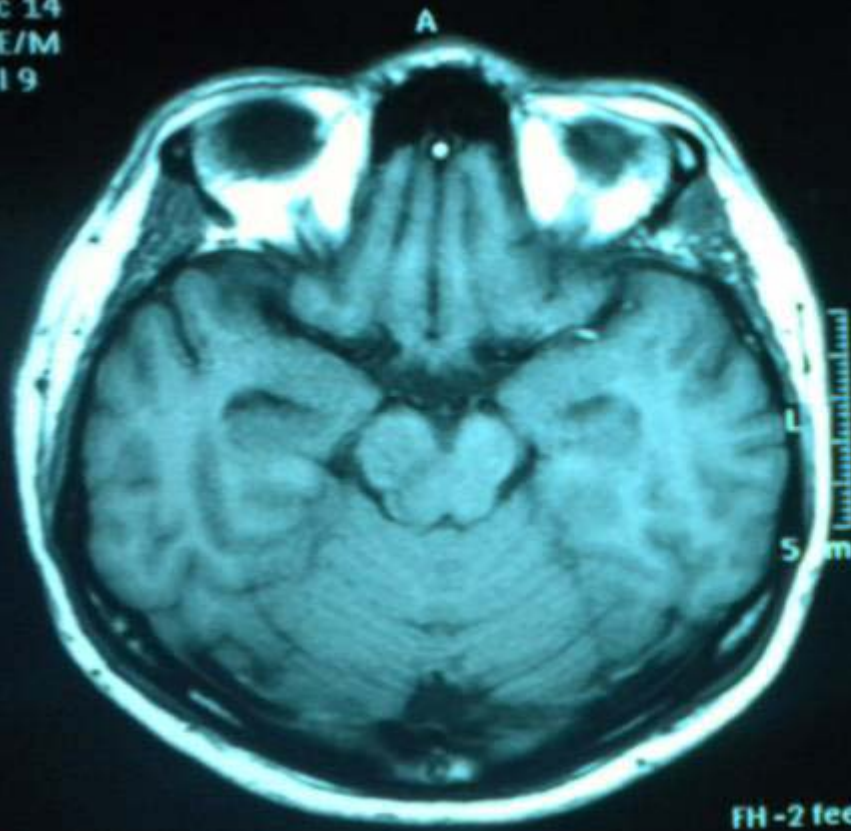
Diagnóstico de Ingreso.

- ACV isquémico
 - Evolutivo?
 - Top de la basilar?

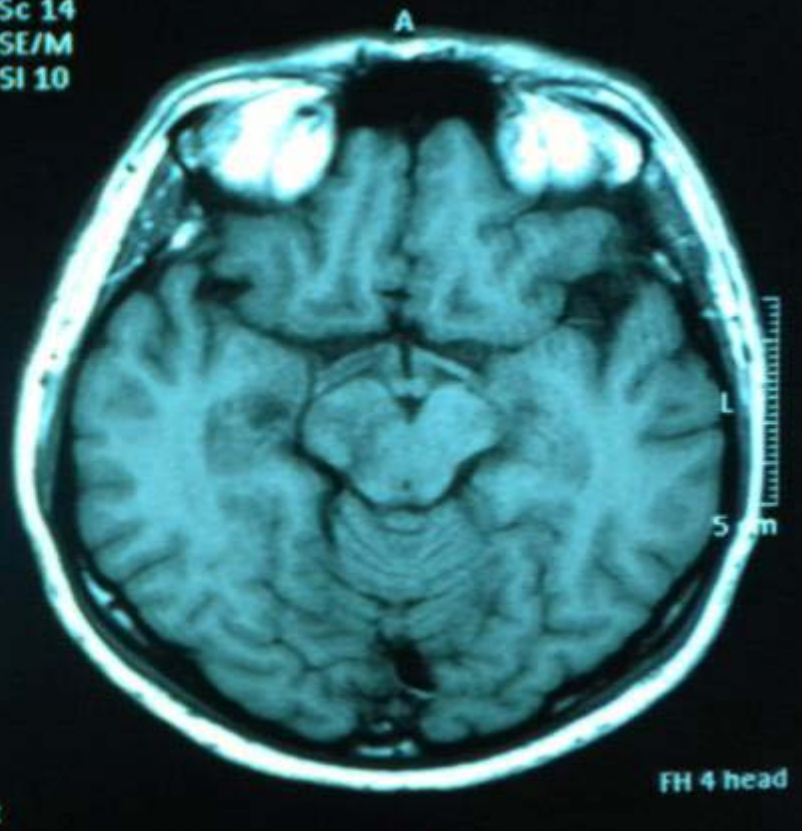
The background is a vibrant, abstract pattern of overlapping organic shapes in shades of purple, blue, orange, and yellow. A white rounded rectangle is centered on the page, containing the text.

• Resonancia nuclear magnética

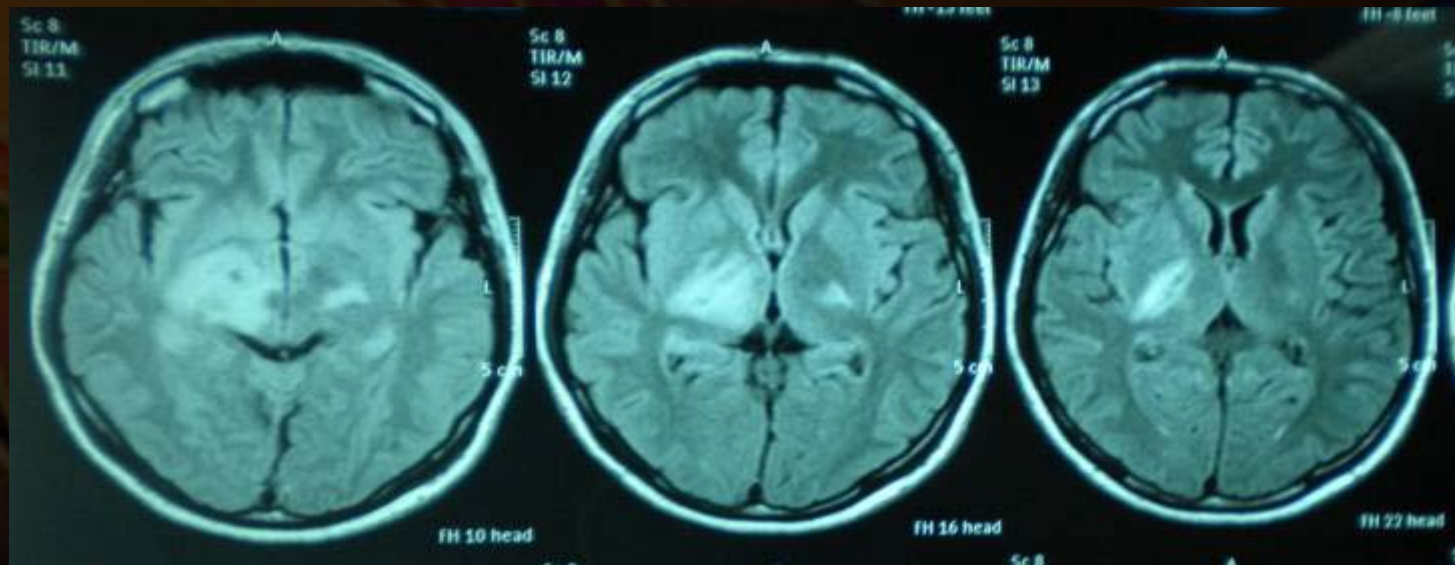
Sc 14
SE/M
SI 10



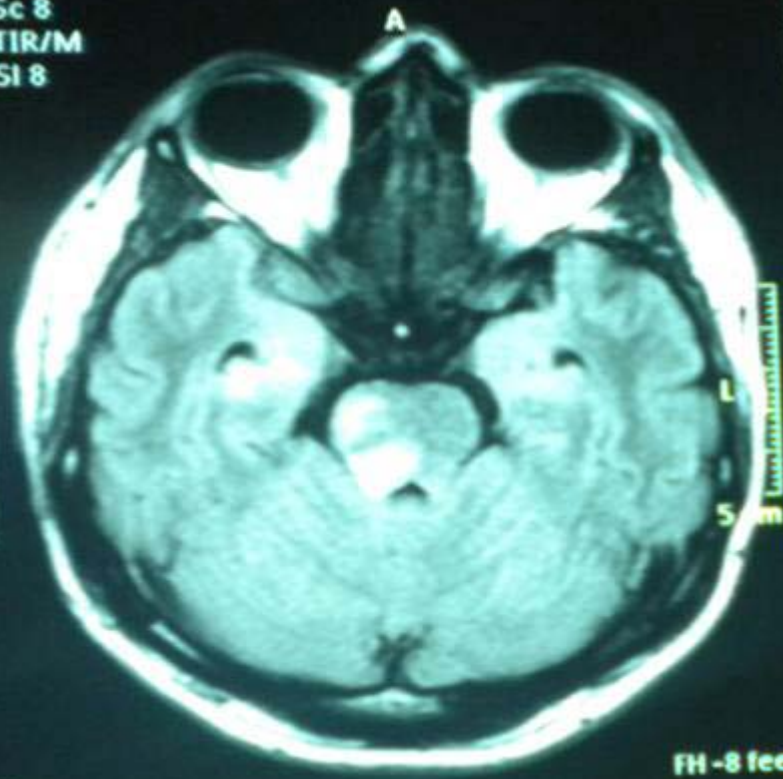Sc 14
SE/M
SI 10



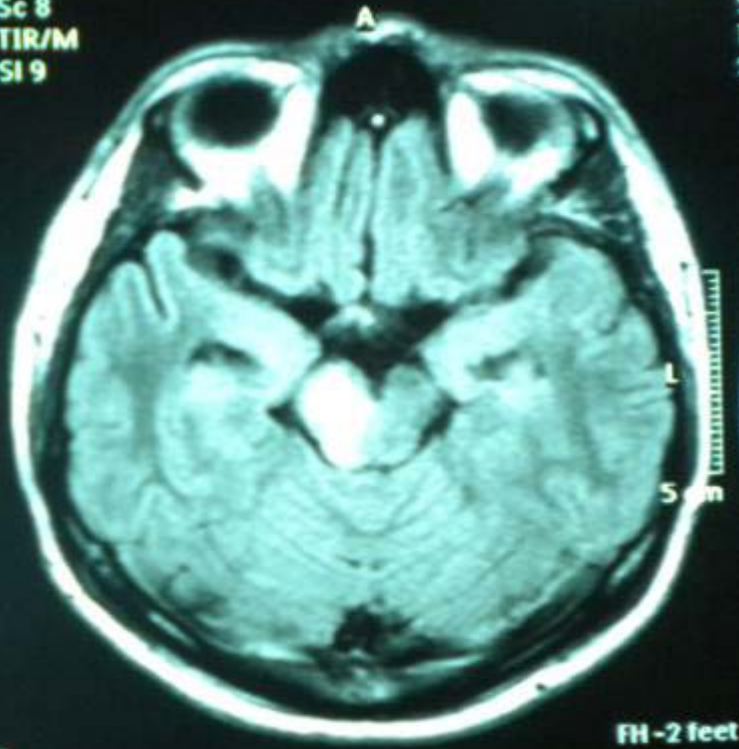FH 4 head



Sc 8
TIR/M
SI 8



Sc 8
TIR/M
SI 9



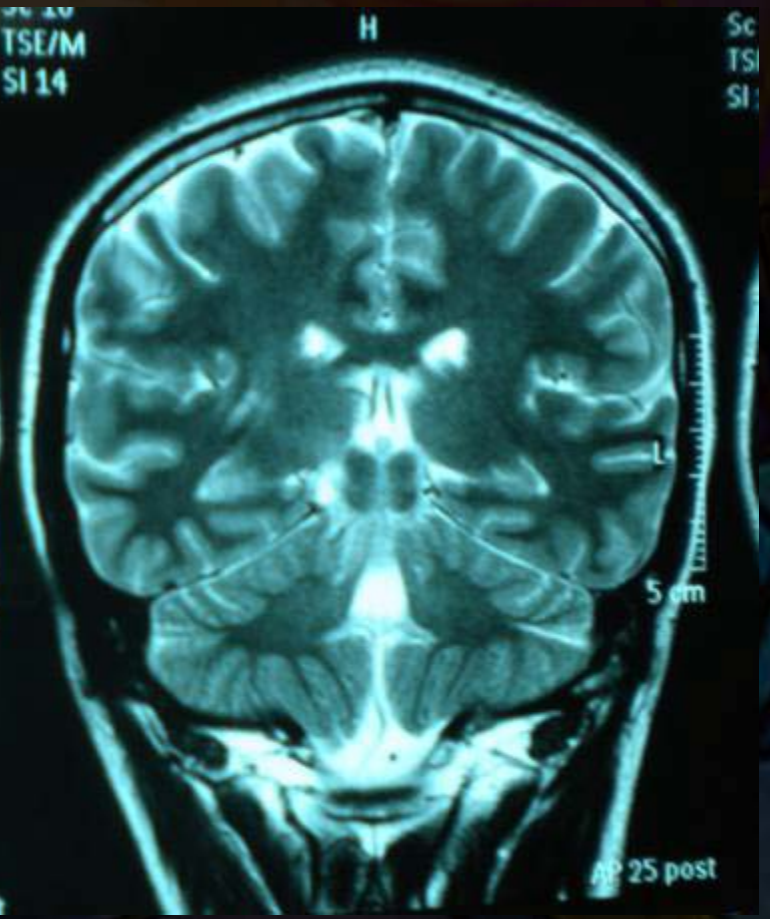
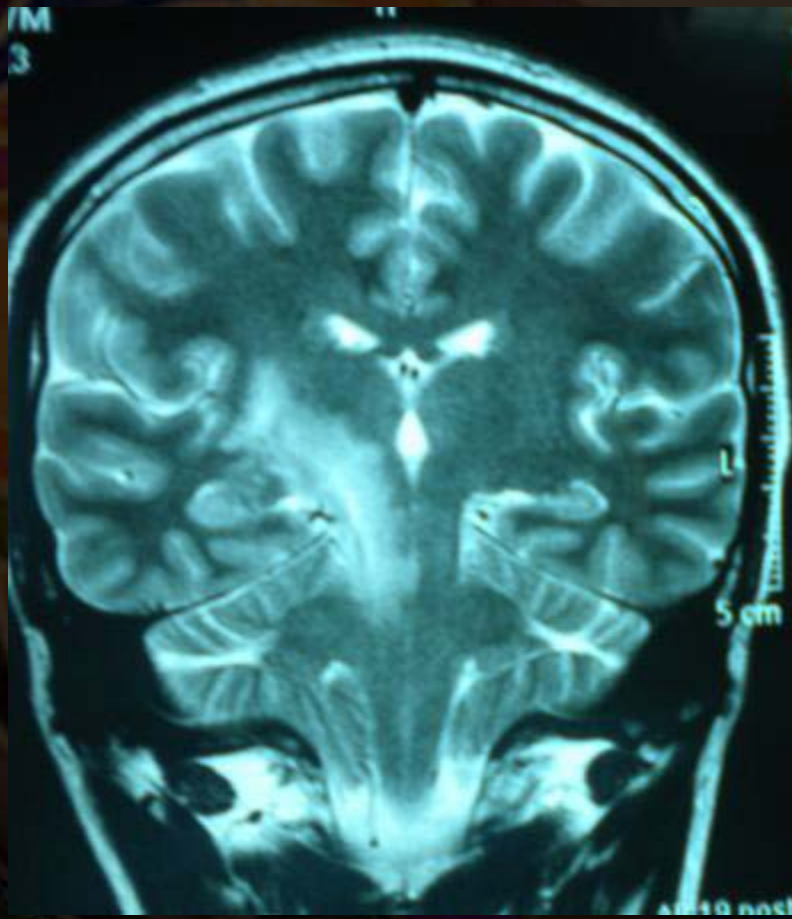
FH - 8 feet


FH - 2 feet

et

Sc 8

A





???

Diagnósticos planteados

- Lesión diencefálica izquierda en estudio
- Origen tumoral ??
- Desmielinizante??
- infecciosa ??

RNM

- Lesión que compromete la región capsular mesencefálica y protuberancial derecha y compromiso capsular izquierdo que pudiera corresponder a etiología inflamatoria-infecciosa.

Punción lumbar, LCR.

- Pandy (+)
- Prot 0,40 Gr/L
- Glucosa 0,67 Gr/L
- Leucocitos 64 mm³, 100% monocitos
- Gram y cultivo (-)
- VDRL (-)

Exámenes.

- EOC: Normal
- Crea: 0,83 mg/dl
- PCR 8,1 mg/L
- LDH :159 U/L
- Bili tot: 0,28 mg/dl
- FA :115 U/L
- GPT :65 <55 U/L
- GOT :41 <34 U/L
- GGT: 39 U/L

27 abril

- VHS : 29 mm/h
- Hcto : 41 %
- Hb : 13,5 gr/dl
- GB : 10.100 mm³ (fórmula normal)
- RAN : 7.050
- RAL : 840
- Plaq : 301.000 mm³

VHS.

- 5 Mayo: VHS : 81 mm/h
- 7 Mayo: VHS: 46 mm/h
- 12 Mayo: VHS: 54 mm/h

Exámenes

- VHB (-)
- VHC (-)
- VIH (-)
- HTLV 1 (-)
- VDRL (-)

Evolución

- M2 en extremidad superior
- Alzas térmicas $> 38^{\circ}\text{C}$ axilar
- Hemocultivos (-)

Evaluación por reumatología

Anamnesis dirigida.

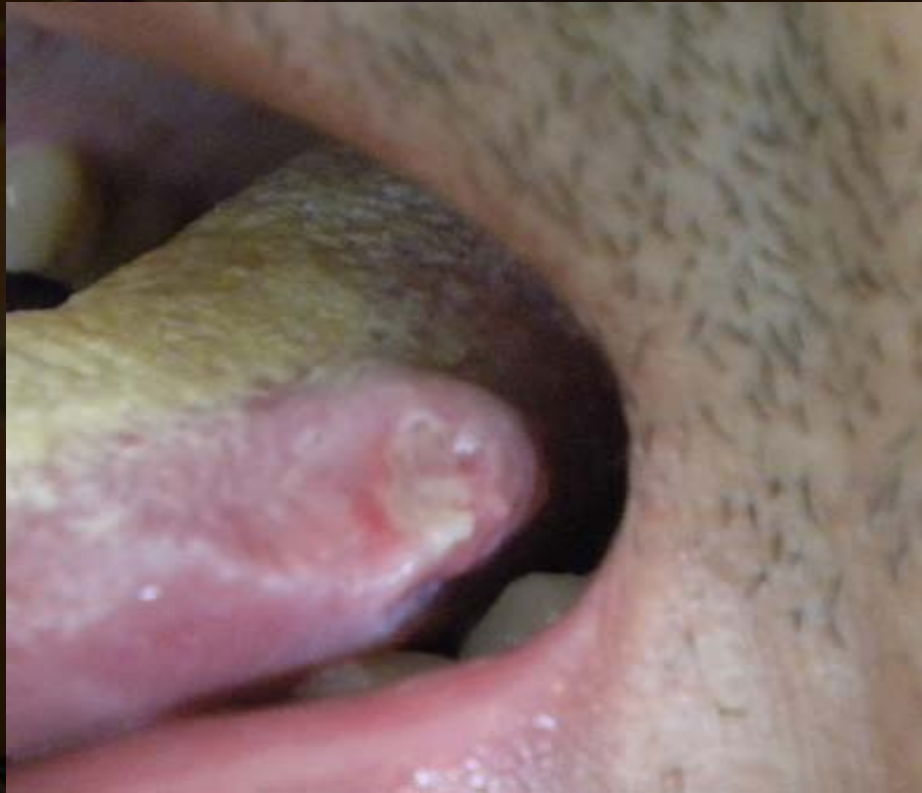- Úlceras orales recurrentes hace 6 meses
- Episodio de lesiones “ronchas” dolorosas (nódulos) en EII
- Fiebre (-)
- Cefalea ocasional

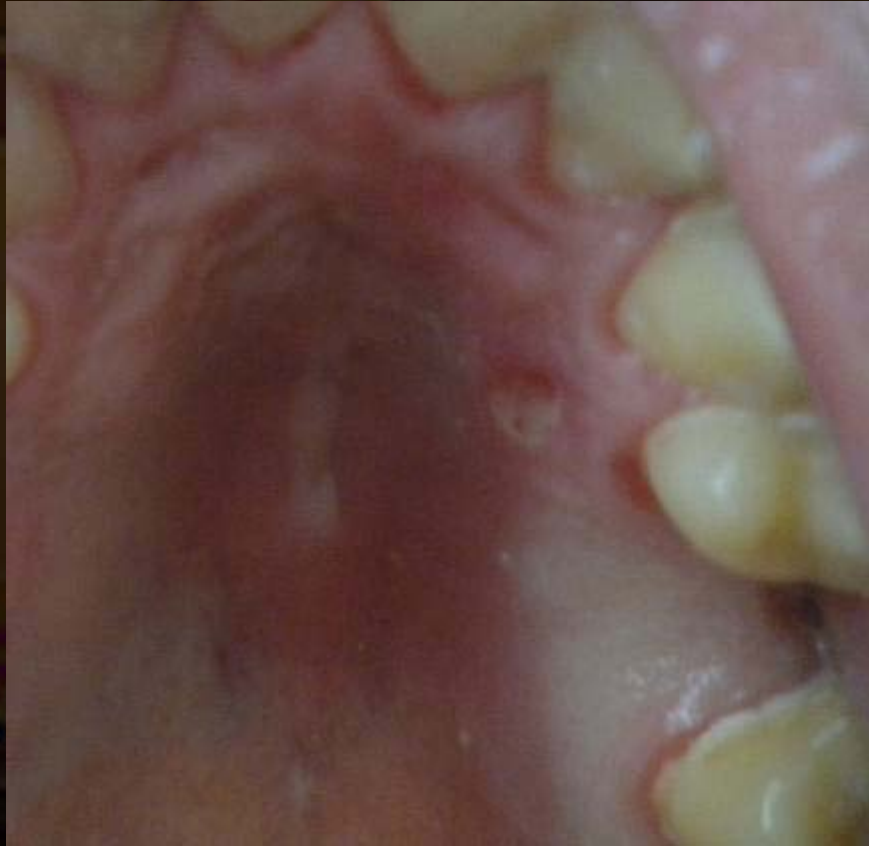Evaluación por reumatología.

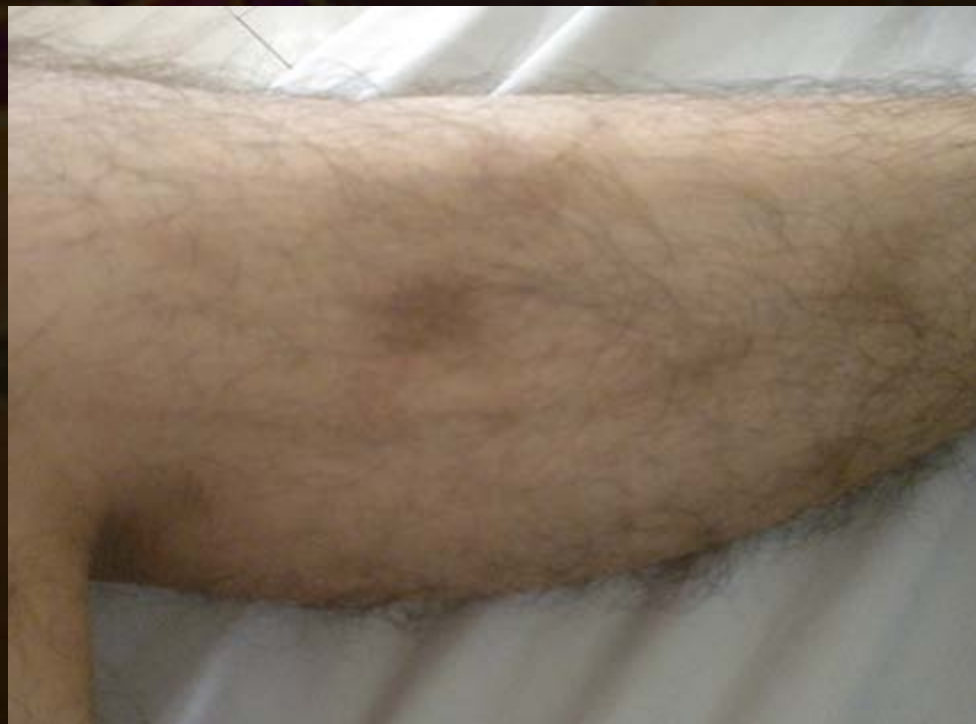- CGS: 15
- Hemiparesia braquiocrural M2-M3
- Lengua saburral
- Ulceras cara lateral lengua y paladar
- Cardiopulmonar normal
- Lesiones hiperpigmentadas cara interna EII
- Sin lesiones genitales
- Test de patergia (-)

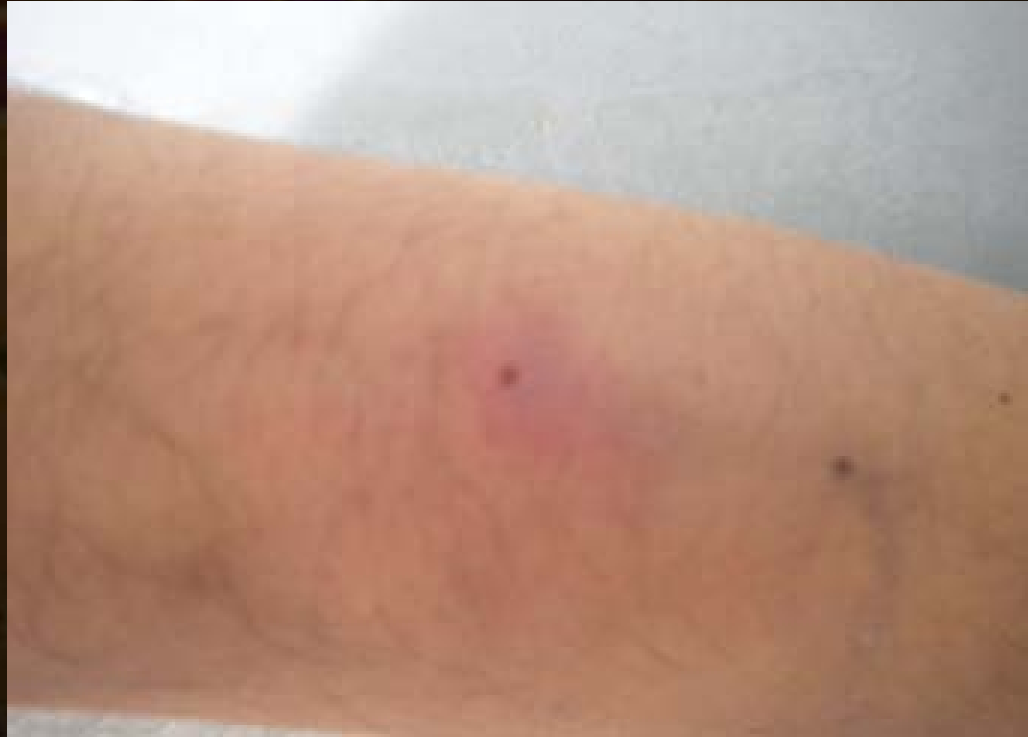Se sugiere


- Descartar listeria...eventualmente tratar
- Inmunofenotipo LCR
- Evaluación por oftalmología
- Evaluación por dermatología
- Micológico de mucosa bucal
- EDA (Obs. candidiasis esofágica ?)
- PCR TBC en LCR









The image features a vibrant, abstract background with a complex pattern of overlapping shapes and colors, including shades of purple, blue, yellow, and orange. A dark, rounded rectangular overlay is positioned in the center, containing the text '???' in a white, serif font. A small black dot is located on the left side of the dark overlay.

???

- Obs. NeuroBehcet

Segunda PL, LCR.

- Pandy (-)
- Glucosa 0,51 g/L
- Proteínas : 0,19 g/L
- Leucocitos: 36 mm³, 96% monocitos

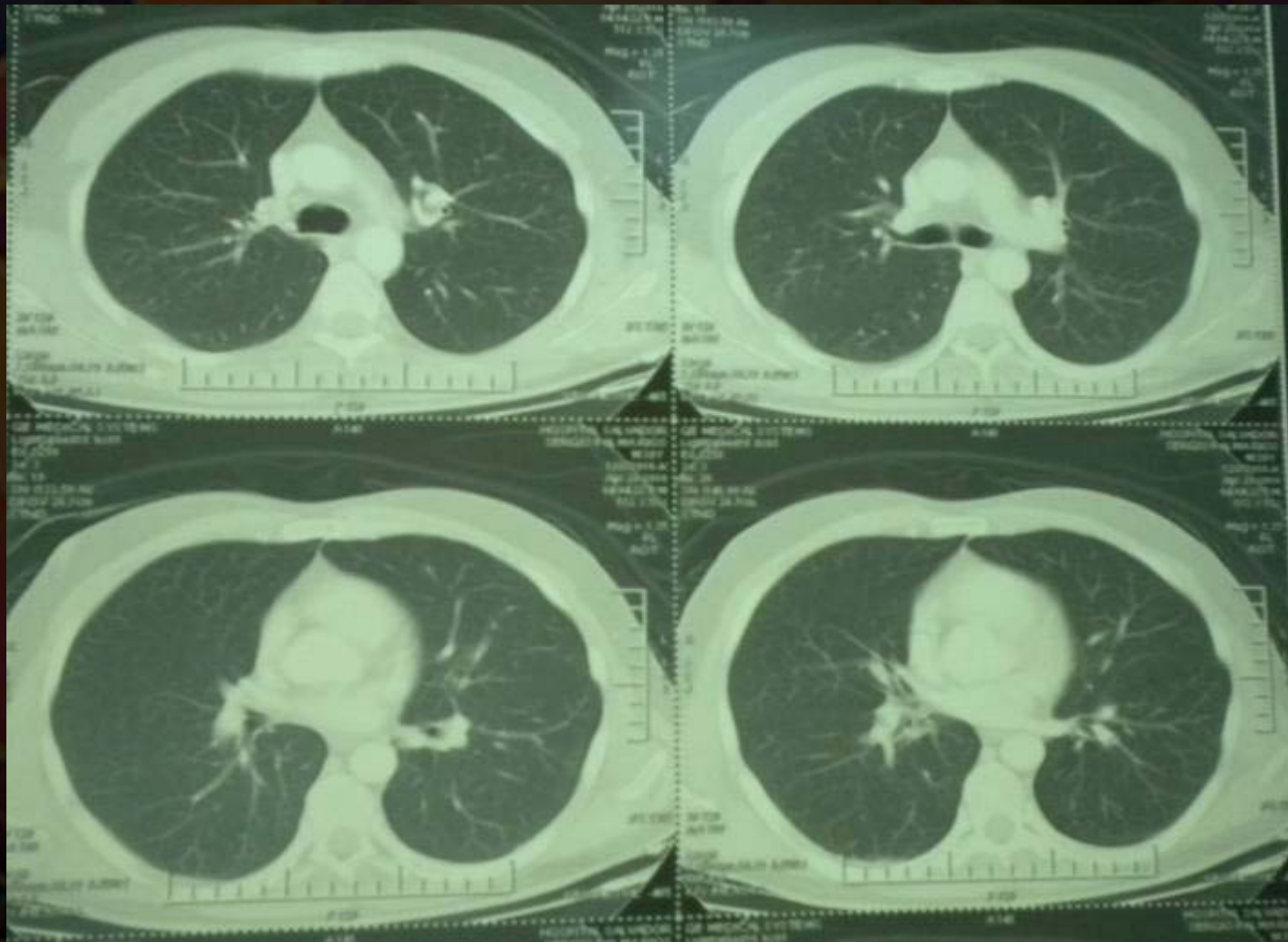
- Bandas oligoclonales (-)

Inmunofenotipo LCR

- Linfocitos T y B normales

TAC de tórax, 28 Abril.

- Tres nódulos inespecíficos en el campo pulmonar derecho
- Casualmente se aprecian algunas adenopatías axilares inespecíficas



EDA, 17 Mayo.

- Ascenso unión esofágo-gástrica, no patológica
- Gastropatía congestiva leve
- Alteraciones inespecíficas de la mucosa duodenal
- Biopsias

Evaluación por Dermatología

- Úlceras en borde izquierdo de la lengua
- 0,4 cm con reborde
- Sin signos de candidiasis
- Si gingivitis
- Se sugiere IC dental para biopsia

Micológico

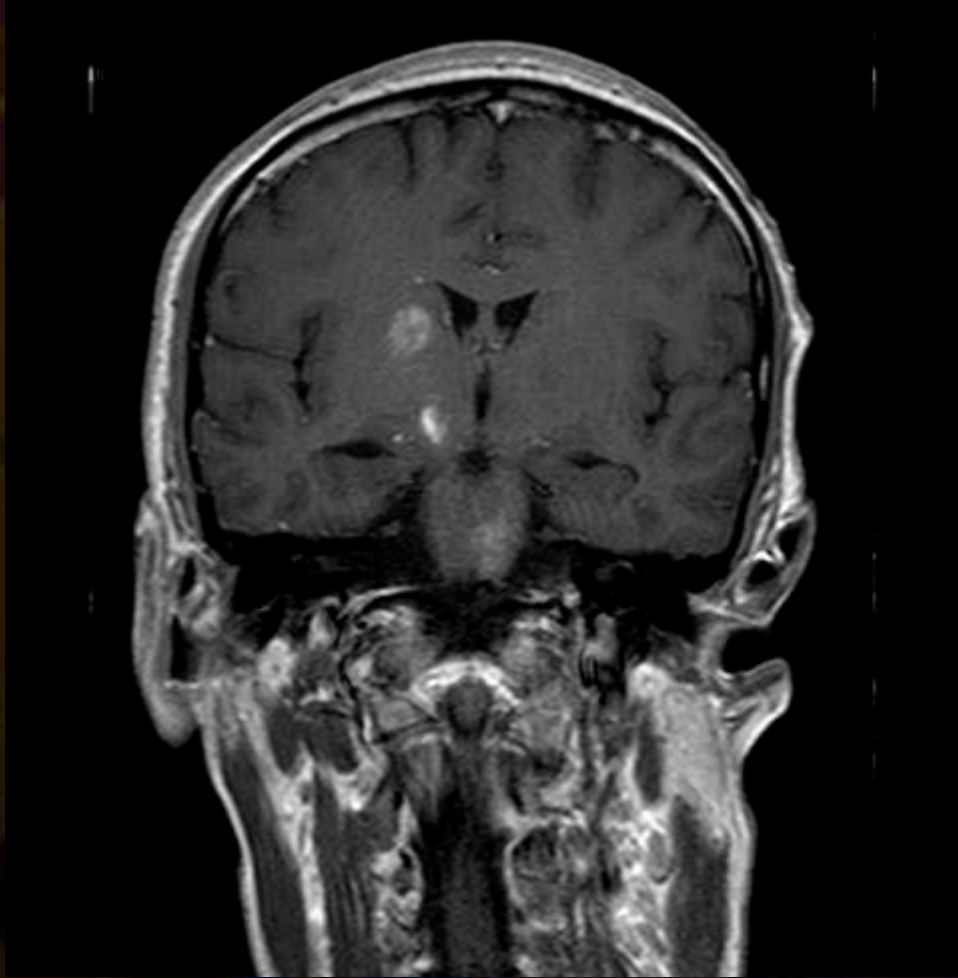
- Flora comensal
- Candida Spp.
- Inicia Nistatina v.o.

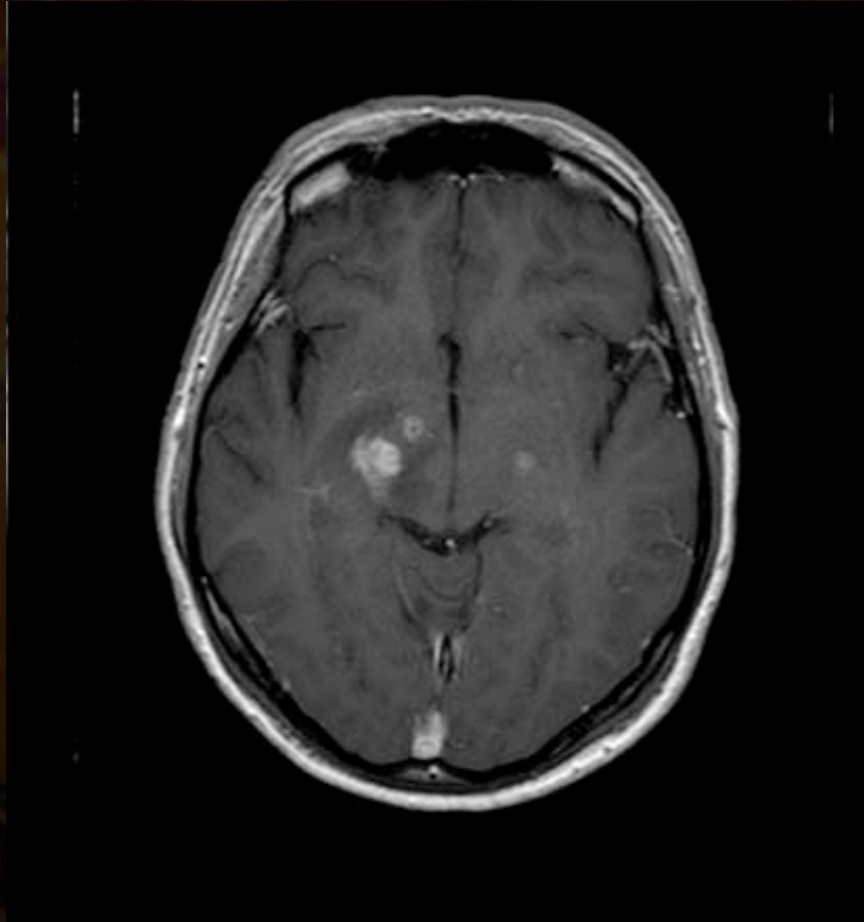
Durante fin de semana (15-16 de Mayo)

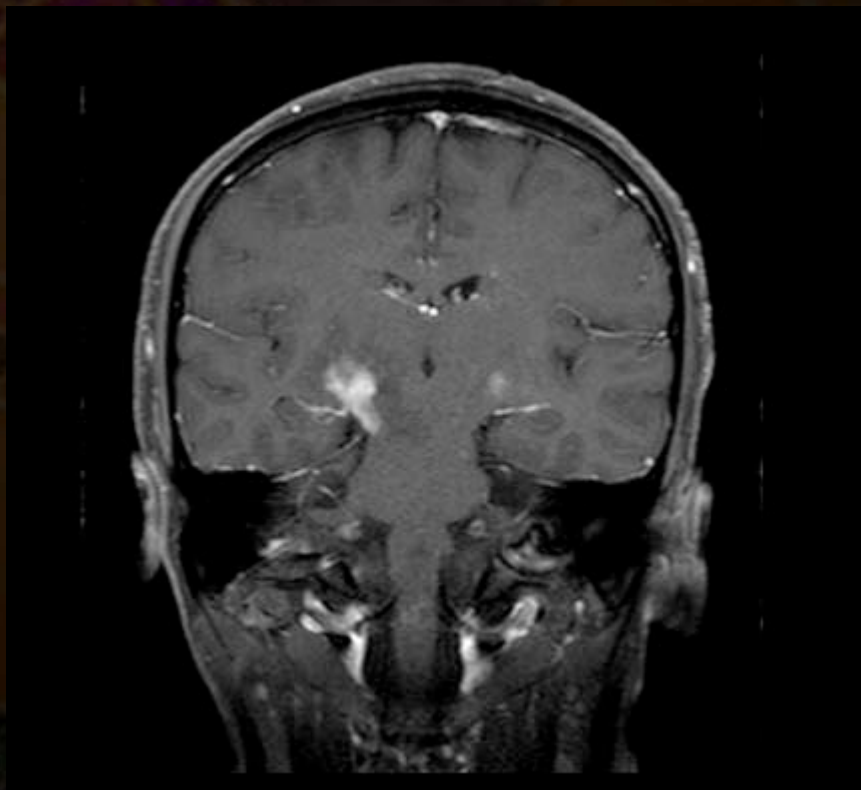
- Diplopia desde el domingo
- Obs. paresia VI par izquierdo
- Nistagmo central bilateral multidireccional
- Leve paresia fascia infranuclear izquierda

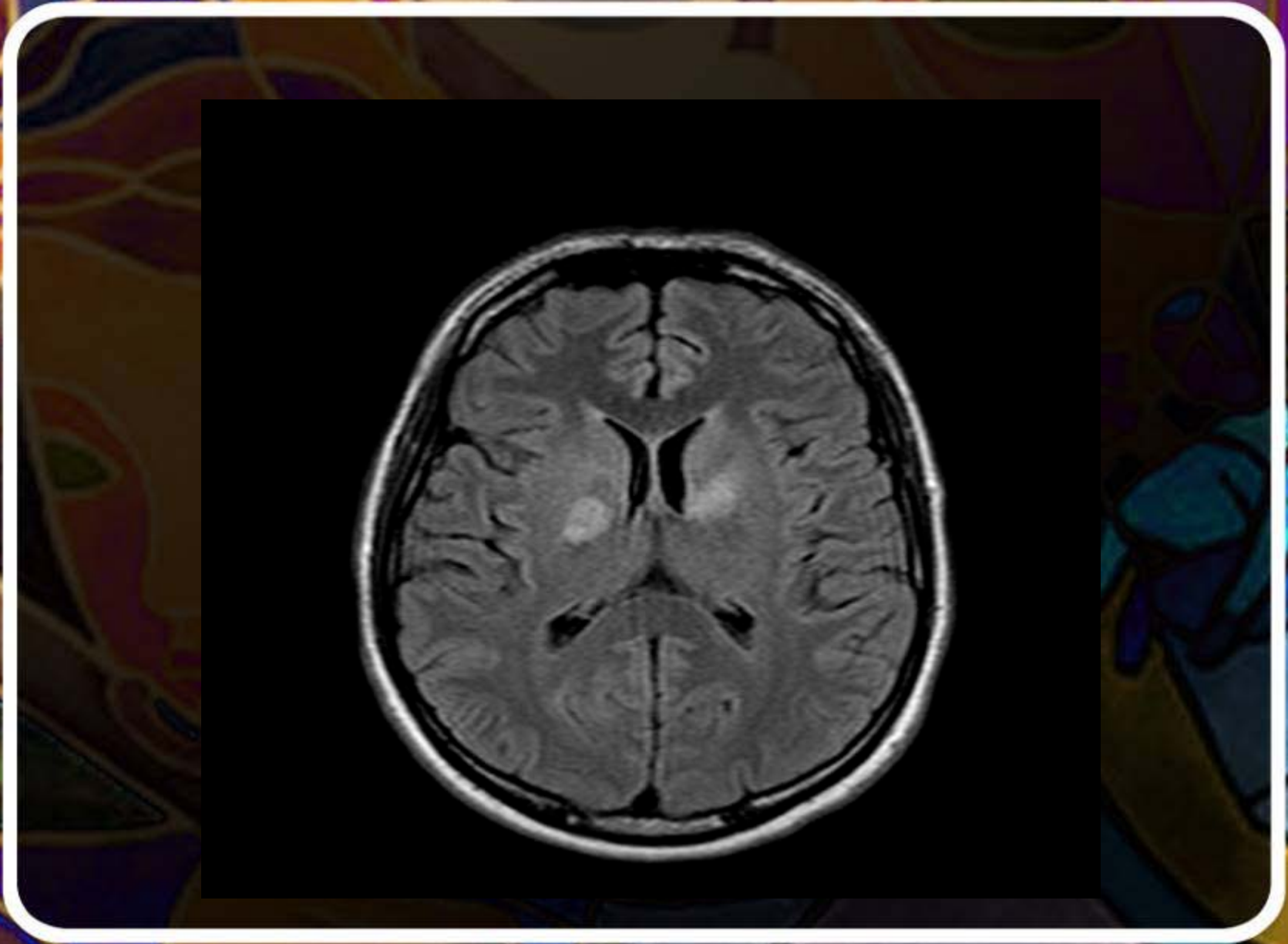
2° RNM

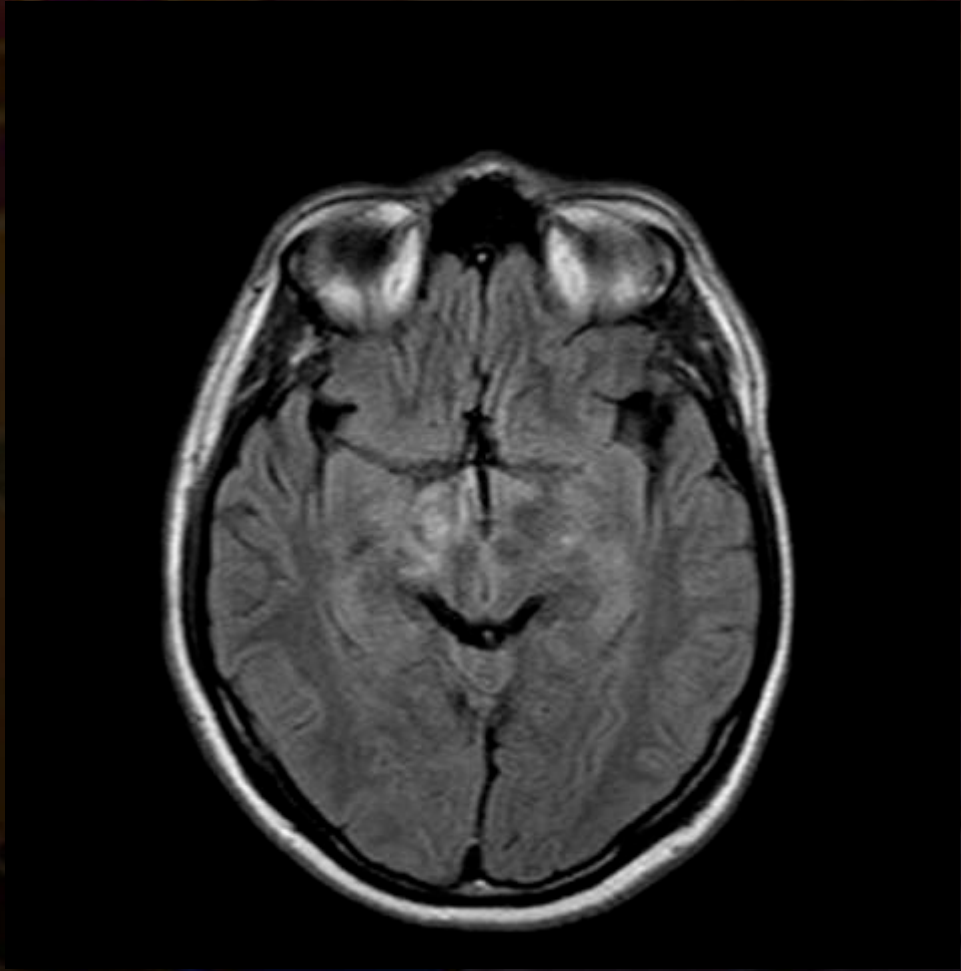
- Lesión principal disminuyó considerablemente de tamaño, agregándose compromiso contralateral desde puente caudal, hasta corona radiada izquierda, además una lesión tumefactiva a nivel pontino medial izquierdo y parte de globo pálido, rodilla y brazo posterior de la cápsula izquierda.





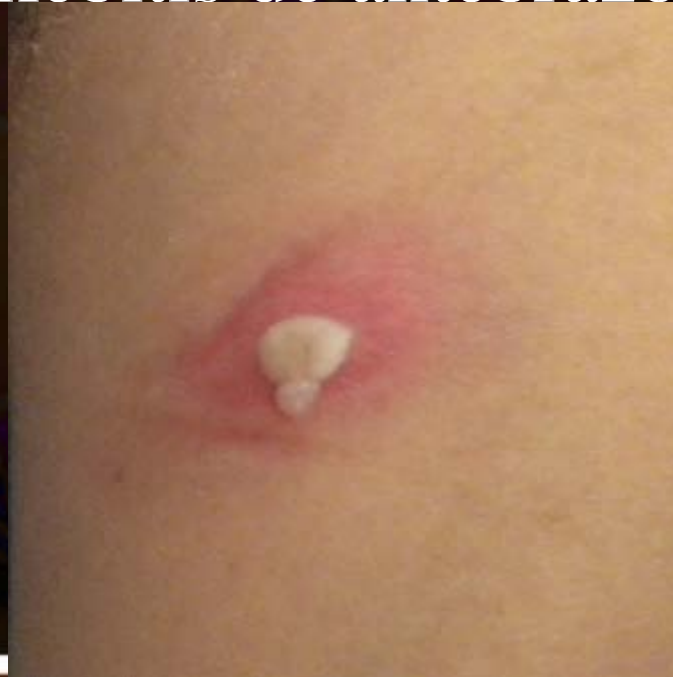





Examen físico.

- Lesión pustulosa en brazo izquierdo en relación a flebitis de antebrazo



Por lo tanto, se decide.....

- Dado que las lesiones y su evolución no son típicas de listeria, se decide iniciar corticoides.
- Metilprednisolona 1g/día por 3 días
- Previa toma de hemocultivos y de inicio terapia antibiótica con Vancomicina

Evolución posterior

- Desaparecen úlceras orales
- Mejoría neurológica:
 - Sin diplopia
 - M4 en hemicuerpo izquierdo
 - Afebril
 - VHS: 7 mm/h

Evolución posterior

- Se mantiene prednisona 1mg/kg/día
- Se inicia ciclofosfamida v.o. 50 mg al día
- Se solicita RNM control (pendiente)